

Análise do comportamento hemodinâmico de conduto valvado de pericárdio bovino, implantado em posição aórtica de ovinos

Analysis of hemodynamic performance of the bovine pericardium valved conduit, implanted in the aortic position in ovinos

Josalmir José Melo do AMARAL¹, Pablo Maria Alberto POMERANTZEFF², Ivan Sergio Joviano CASAGRANDE³, Idágene Aparecida CESTARI⁴, Paulo Sampaio GUTIERREZ⁵, Noedir Groppo STOLF⁶

RBCCV 44205-1226

Resumo

Objetivos: A necessidade de substituição da valva, aorta ascendente e reimplante coronariano em pacientes onde a anticoagulação é indesejável, é crescente. Avaliamos em animais o comportamento hemodinâmico de um conduto valvado aórtico feito com pericárdio bovino tratado pelo glutaraldeído (CVAP).

Métodos: Para isto, implantamos CVAPs em oito ovinos e os explantamos após 150 dias de pós-operatório. Realizou-se estudo angiográfico e hemodinâmico no pré-operatório e antes do explante. EcoDopplercardiogramas foram realizados nos dias 30 e 150 de pós-operatório (teste) e também em cinco ovinos não operados. Após explantados, submetemos os CVAPs à avaliação macroscópica, radiológica e histológica por microscopia óptica.

Resultados: Na análise hemodinâmica, as pressões arterial e capilar pulmonar aumentaram ($P<0,05$) entre os dias 0 e 150. Na análise ecoDopplercardiográfica, o grupo teste apresentou incremento dos diâmetros diastólicos e sistólicos do ventrículo esquerdo ($P<0,05$). O grupo teste entre os dias 30 e 150 aumentou: peso, espessura das paredes do ventrículo esquerdo, gradiente transvalvar máximo, gradiente transvalvar médio, diâmetro diastólico do

ventrículo esquerdo e decréscimo da fração de ejeção ($P<0,05$). Dois animais com endocardite explicam essas diferenças, tal como demonstrado na análise estatística realizada sem a presença desses animais. A macroscopia demonstrou calcificação de grau variável. A microscopia óptica demonstrou similaridade com a literatura quanto ao uso do pericárdio bovino tratado pelo glutaraldeído.

Conclusões: Estes dados indicam que o CVAP permite a realização desse tipo de experimento no modelo proposto e que os resultados hemodinâmicos encontrados se assemelham aos parâmetros fisiológicos.

Descritores: Valva aórtica. Próteses valvulares cardíacas. Modelos animais. Ovinos.

Abstract

Objective: The necessity for replacement of the valve, ascending aorta and aortic with coronary reimplantation in patients where anti-coagulation is undesirable, is increasing. We evaluated the hemodynamic performance of an aortic valved conduit made with glutaraldehyde treated bovine pericardium (AVCP) in animals.

1. Médico – Doutor, Professor Adjunto da Disciplina de Doenças do Sistema Cardiovascular - Faculdade de Medicina da Universidade Federal do Rio Grande do Norte.
2. Médico - Livre Docente da Faculdade de Medicina da Universidade de São Paulo; Professor Associado da Faculdade de Medicina da Universidade de São Paulo.
3. Médico; Diretor do Centro de Pesquisa Labcor.
4. Engenheira Eletrônica, Doutora, Diretora de Pesquisa e Desenvolvimento da Divisão de Bioengenharia do Instituto do Coração - FMUSP.
5. Médico, Livre Docente; Médico Assistente do Laboratório de Anatomia Patológica – INCOR-FMUSP.
6. Médico, Livre Docente, Professor Titular da Faculdade de Medicina da Universidade de São Paulo.

Trabalho realizado no Instituto do Coração do Hospital das Clínicas da Faculdade de Medicina da Universidade de São Paulo - Programa de Pós-graduação em Ciências, São Paulo, SP, Brasil; e na Faculdade de Medicina da Universidade Federal do Rio Grande do Norte, Natal, RN, Brasil.

Endereço para correspondência:

Josalmir José Melo do Amaral. Av. Amintas Barros, 3675 Apto 101 – Lagoa Nova – Natal, RN, Brasil – CEP 59075-250.

E-mail: jjmamaral@yahoo.com.br

Artigo recebido em 2 de junho de 2010
Artigo aprovado em 24 de outubro de 2010

Methods: Therefore, AVCPs were implanted in eight young ovine and explanted after 150 days. Angiographic and hemodynamic study was performed at pre-operative and prior the explant. EchoDopplercardiograms were performed at day 30 and 150 of post-operative (test) and also in five non-operated ovinos. After explanted, AVCPs were submitted to a macroscopical, radiological and histological evaluation by optic microscopy.

Results: In the hemodynamic analysis the arterial and pulmonary capillary pressure increased ($P<0.05$) between day 0 and 150. In the echoDopplercardiographic analysis, the test group presented higher values in the diastolic and systolic diameters of the left ventricle ($P<0.05$). In the test group, between day 30 and 150, occurred an increase of weight, thickness of the left ventricle walls, maximum

transvalvar gradient, medium transvalvar gradient, left ventricle diastolic diameter and a decrease in the ejection function ($P<0.05$). Two animals with endocarditis explain those differences, how we can see with the statistical analysis without this sample. Macroscopy showed calcification in variable degrees. Optic microscopy revealed data similar to literature with the use of glutaraldehyde treated bovine pericardium.

Conclusions: These data indicate that the AVCPs allows the performance of this kind of experiment in the proposed model and that the hemodynamic outcomes found are similar to physiological parameters.

Descriptors: Aortic valve. Heart valve prosthesis. Models, animal. Sheep.

INTRODUÇÃO

Desde a primeira descrição de Bentall & De Bono [1], em 1968, a técnica para troca combinada da valva, raiz aórtica e aorta ascendente por um conduto valvulado tem se desenvolvido e se transformado em excelente opção de tratamento para pacientes com ectasia ânulo-aórtica, bem como para aqueles com dissecação aguda ou crônica da aorta que apresentem dilatação do anel aórtico com consequente incompetência valvar. Originalmente têm sido utilizados condutos arteriais sintéticos acoplados a uma prótese valvular mecânica. Apesar desta operação proporcionar bom resultado em longo prazo e boa durabilidade do reparo, ela expõe os pacientes ao risco de complicações relacionadas com a prótese e a anticoagulação, como trombose e sangramento.

Têm sido relatadas taxas de 10,3% pacientes/ano de eventos tromboembólicos após a utilização eletiva deste tipo de conduto [2]. Por este motivo, autores como David et al. [3] e Yacoub et al. [4] desenvolveram técnicas onde se conserva a valva aórtica nativa e utiliza-se apenas o conduto arterial e, dependendo da técnica, se reimplantam os óstios coronarianos. Estas técnicas nem sempre podem ser aplicadas e exigem uma natural curva de aprendizado, mesmo para os cirurgiões mais experientes. Outras possibilidades têm sido desenvolvidas para evitar os inconvenientes da anticoagulação sistemática das próteses mecânicas, como a utilização de um conduto arterial de pericárdio bovino acoplado a uma bioprótese de pericárdio bovino com suporte [5].

Também tem se utilizado homoenxertos aórticos ou autoenxertos [6,7], que apresentam excelente performance hemodinâmica e consistentes resultados em longo prazo, mas esbarram na limitada disponibilidade dos homoenxertos e, conseqüentemente, na menor aplicabilidade clínica. Surgiu, com o advento das próteses valvares sem suporte [8], a possibilidade de se usar um conduto aórtico valvulado

feito totalmente com heteroenxerto sem suporte, visando obter similaridade maior com a anatomia, a consistência tecidual e facilidade de manipulação cirúrgica encontrada nos homoenxertos. Esses condutos valvulados utilizam uma prótese valvular aórtica porcina sem suporte tratada pelo glutaraldeído associada a um enxerto vascular feito com pericárdio bovino preservado pelo glutaraldeído [9,10].

Diversas publicações têm mostrado que o pericárdio bovino apresenta vantagens sobre a valva aórtica porcina no tocante à resistência, como Vesely & Mako [11], durabilidade, como Gao et al. [12] e desempenho hemodinâmico como, Jin & Westaby [13].

Com base no exposto, resolvemos realizar este estudo que tem como objetivo avaliar, em modelo animal, o desempenho hemodinâmico de um conduto valvado aórtico feito totalmente com pericárdio bovino tratado em glutaraldeído, tanto o tubo como a válvula, além de relatar os achados anatômicos, radiológicos e histológicos. Este conduto a partir de agora passará a ser denominado de CVAP.

MÉTODOS

O experimento foi realizado no Centro de Pesquisa da Labcor Laboratórios Ltda. (Belo Horizonte, Brasil), tendo sido conduzido mediante a aprovação da Comissão Científica do Instituto do Coração e de Ética do Hospital das Clínicas da Faculdade de Medicina da Universidade de São Paulo, seguindo as normas da *American Association for Accreditation of Laboratory Animal Care* e Colégio Brasileiro de Experimentação Animal.

Seleção da amostra

Grupo Teste: oito animais que receberam o CVAP. A amostra consistiu de oito ovinos (*Ovis aries*) selecionados da raça Santa Inês, de 4 a 6 meses de idade, fêmeas ou machos castrados com peso entre 26 e 35 kg, considerados livres de doenças após um exame clínico geral e um período

de quarentena de 15 dias quando do recebimento certificado de saúde fornecido pelo médico-veterinário. Grupo Controle: cinco animais considerados saudáveis pelo exame clínico médico-veterinário que não se submeteram a nenhum tipo de intervenção, com as mesmas características de raça, peso e idade daqueles que compuseram o Grupo Teste por ocasião do sacrifício.

O Grupo Controle foi utilizado para efeito comparativo dos parâmetros ecodopplercardiográficos. O ovino foi escolhido como a espécie experimental a ser usada pelas seguintes razões: o tamanho deste animal permite, tecnicamente, a realização do implante de válvula aórtica com próteses em tamanho clínico humano; o ovino é um modelo estabelecido para avaliação da segurança pré-clínica e eficácia de próteses de válvulas cardíacas; o ovino é relativamente fácil de ser mantido por longos períodos.

Seguimento

Após a cirurgia, os animais foram encaminhados para o setor de recuperação pós-operatória imediata, que se localiza dentro do centro cirúrgico. Após a primeira semana, foram transferidos para o biotério, onde permaneceram em observação diária até completar o tempo de exposição de 150 dias estabelecido para o sacrifício. Estudos ecodopplercardiográficos foram realizados aos 30 dias de pós-operatório e antecedendo o sacrifício. A avaliação angiográfica e hemodinâmica foi realizada após os 150 dias de observação e imediatamente antes do sacrifício.

Preparo das próteses

A confecção do CVAP constou de um tubo e de uma válvula com três folhetos separados e uma borda de sutura de implante sem suporte, totalmente de pericárdio bovino tratado pelo glutaraldeído a 0,65%. Na altura das comissuras, uma tira de poliéster reforça a estrutura para fixação dos folhetos, como está ilustrado nas Figuras 1 a 3. Foram produzidos CVAPs com 17, 19, 21 e 23 mm de diâmetro externo, medido na borda de sutura de implante. Esta forma de confeccionar o CVAP foi baseada na proposta de Khaghani [14], apenas modificada em relação aos folhetos que em seu projeto os confeccionou com uma única lâmina de pericárdio, que era suturada aos postes comissurais. Por acharmos que dessa forma havia necessidade dos folhetos terem maior altura e isso poderia interferir nos gradientes, seccionamos a lâmina de pericárdio em três folhetos com altura menor e eles foram suturados ao tubo.

Preparo dos animais de experimentação

Os animais foram mantidos em jejum de sólidos por 24 horas e de líquidos nas 6 horas que antecederam à cirurgia. A antibioticoterapia profilática consistiu da injeção intramuscular de 1g de cefalotina, 6 horas antes da cirurgia. Quinze minutos antes da indução anestésica foi

administrado 1mg de sulfato de atropina por via intramuscular.

A indução anestésica foi feita pela administração endovenosa de 12,5mg/kg de tiopental sódico.

A veia jugular externa esquerda foi cateterizada com um cateter de Swan-Ganz 7Fr, utilizado para aferição dos parâmetros hemodinâmicos e para a administração de drogas e soluções eletrolíticas. Na sequência, o animal foi monitorizado para obtenção de traçado contínuo de eletrocardiografia e da temperatura retal. Foram realizadas medidas das pressões venosa central, arterial pulmonar, capilar pulmonar e débito cardíaco por termodiluição. O relaxamento muscular foi obtido pela administração de 100mg de succinilcolina endovenoso, assim que o animal atingiu plano anestésico profundo. Administraram-se 250mg de metilprednisolona e 1g de cefalotina endovenosa. O animal foi entubado e uma sonda orogástrica foi introduzida; através dela foram administrados 150 ml de hidróxido de alumínio. Foi estabelecida ventilação mecânica com volume de 12 ml de O₂/kg-1, na frequência de 12 ciclos por minuto. A anestesia foi mantida com administração de halotano a 1,5% por via inalatória e de 100mg de suxetônio EV.

Técnica operatória

O protocolo cirúrgico utilizado foi o mesmo descrito anteriormente por Grehan et al. [15]. Uma toracotomia esquerda foi feita através do 4º espaço intercostal e a artéria torácica interna esquerda ligada e seccionada. O pericárdio foi aberto longitudinalmente em direção ao ápice do coração. A partir daí, foi iniciada a dissecação da raiz da aorta para individualização dos óstios coronarianos. A artéria pulmonar foi separada da aorta e individualizada para facilitar a exposição da raiz aórtica.

Após isto, administrou-se heparina na dose de 350 unidades/kg via intravenosa. Após a canulação da aorta descendente e do átrio direito, a circulação extracorpórea (CEC) foi estabelecida utilizando-se um oxigenador de membranas. O átrio esquerdo foi canulado para descompressão. O fluxo arterial foi mantido entre 50 e 70ml/kg/min e o de gás em 0,5l/min da mistura de 95% de O₂ e 5% de CO₂. A temperatura corpórea foi reduzida para 28°C. A aorta foi pinçada transversalmente e administrada cardioplegia cristalóide por via anterógrada em sua raiz, com dose inicial de solução cardioplégica de 15ml/kg de composto cristalóide frio a 4°C, sendo que a cada 20 minutos repetiram-se as cardioplegias; porém, as doses de manutenção foram de 10ml/kg de solução cardioplégica sanguínea nos óstios coronarianos.

Utilizou-se a seguinte composição para cardioplegia: 500 ml de soro fisiológico a 0,9% (ou sangue coletado da máquina de CEC para a manutenção), 5 ml de sulfato de magnésio, 5ml de bicarbonato de sódio a 8,4%, 5ml de lidocaína a 2% e 2,5ml de cloreto de potássio.

Cessada a primeira dose de cardioplegia, iniciou-se o ato operatório com uma aortotomia transversal total. As cúspides da válvula aórtica foram retiradas e a aorta ascendente foi ressecada, deixando-se proximalmente margem de 2 mm da mesma. No passo seguinte, foram isolados e reparados os óstios coronarianos. Terminado o preparo, iniciou-se a sutura do CVAP no anel aórtico, a qual foi realizada com fio de polipropileno 4-0 em sutura contínua na parte proximal. Terminada esta fase, iniciou-se o reimplante das artérias coronárias, começando pela coronária esquerda, a qual é feita com sutura contínua de polipropileno 6-0; na sequência, procedeu-se da mesma forma em relação ao óstio coronariano direito. Por fim, foi encerrado o procedimento com a anastomose da parte distal do CVAP no coto aórtico distal com sutura contínua de polipropileno 4-0. Ao iniciar-se esta sutura, o reaquecimento do animal foi iniciado. Nessa ocasião foram administrados 1g de cefalotina e 125mg de metilpredisolona. A Figura 1 demonstra a sequência cirúrgica seguida. Realizamos a retirada de ar das cavidades cardíacas e a aorta foi despinçada, aguardando-se a recuperação dos batimentos cardíacos.

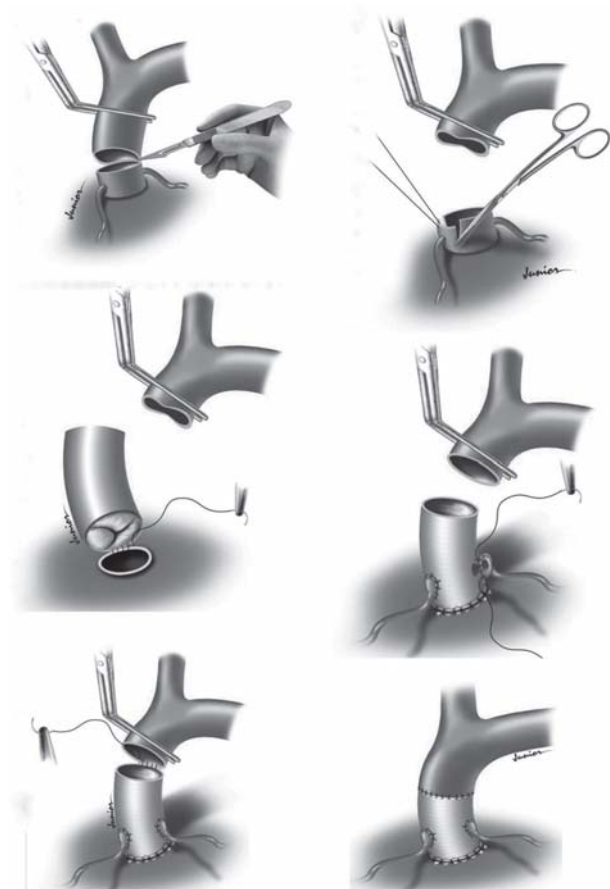


Fig. 1 - Sequência completa da troca da aorta ascendente e valva aórtica pelo CVAP

Para desfibrilação, foi utilizado um choque elétrico de 15 Joules. A ventilação mecânica foi reiniciada e preparada a saída de CEC. Atingidas as condições hemodinâmicas e respiratórias consideradas satisfatórias, a CEC foi descontinuada. A Figura 2 mostra o aspecto final da cirurgia. Realizada a hemostasia. Retirada das cânulas do átrio direito, do átrio esquerdo e da aorta. Por veia periférica, foi iniciada infusão contínua de protamina na dosagem 1 ml para cada 1000UI de heparina. Por fim, o pericárdio foi fechado na sua parte inferior e passado um dreno tubular de 30 Fr ao nível do sexto espaço intercostal esquerdo e realizada a síntese da parede torácica por planos anatômicos.

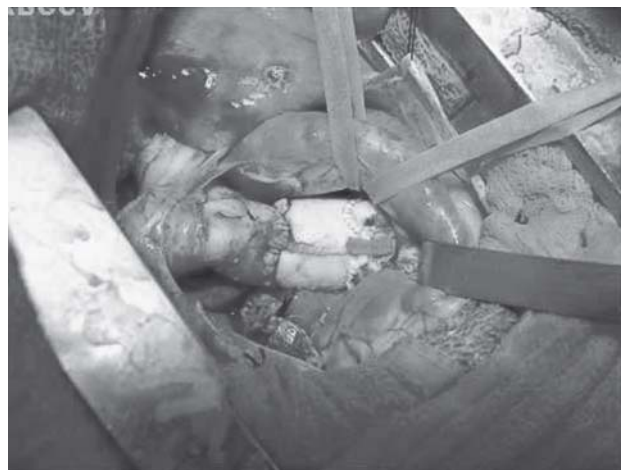

Fig. 2 - Aspecto final da cirurgia

Após cessado o sangramento pelo dreno torácico, este foi retirado na sala operatória. Quando o animal conseguiu readquirir respiração espontânea efetiva foi extubado e encaminhado para o setor de recuperação pós-operatória imediata, que se localiza dentro do centro cirúrgico.

Cuidados pós-operatórios

Após 5 horas da extubação, restituiu-se a oferta hídrica e a dieta com feno e administrou-se 1g de cefalotina IM e 5.000UI de heparina subcutânea, as quais foram administradas a cada 12 horas, nos 3 primeiros dias.

Durante todo o período do estudo, três animais foram a óbito, sendo que um ainda na sala de operações, por sangramento incontrolável no sítio de canulação aórtica. Os outros dois foram encontrados mortos no setor de recuperação pós-operatória ainda no primeiro dia de observação. As necropsias realizadas nestes dois animais mostraram presença de grande quantidade de sangue e coágulos na cavidade torácica. Estes três animais foram substituídos a fim de que pudessemos completar o grupo de estudo.

Avaliação ecodopplercardiográfica bidimensional

Os estudos ecodopplercardiográficos transtorácicos foram realizados, utilizando-se aparelho ATL Ultramark 6 Phillips, aos 30 dias de pós-operatório e antecedendo o sacrifício (Grupo Teste). As imagens foram obtidas nos cortes transversal, apical e paraesternal longitudinal em vários planos, gravados no mínimo três ciclos cardíacos consecutivos, sendo considerados os valores médios, excluindo-se as imagens não bem definidas. Foram determinadas a mobilidade e a competência valvar, o gradiente transvalvar médio e máximo, a área valvar, os diâmetros ventricular esquerdo diastólico e sistólico.

Avaliação angiográfica e hemodinâmica

Avaliação angiográfica foi realizada após 150 dias de pós-operatório, antecedendo o sacrifício dos animais para o explante das próteses. Após a anestesia geral do animal, realizou-se cateterismo direito, utilizando-se um cateter de Swan-Ganz 7Fr. Foram obtidos os registros da pressão venosa central, arterial pulmonar, capilar pulmonar e do débito cardíaco por termodiluição. A pressão arterial média foi obtida diretamente da aorta, sendo seguida da realização de aortografia com cateter Pig-Tail 6Fr. Os animais foram sacrificados e, em seguida, realizou-se retorcotomia esquerda e retirada em bloco do coração e vasos da base. O CVAP foi liberado dos tecidos adjacentes, removido, lavado em solução salina, fotografado e encaminhado para avaliação macroscópica. Os restos dos animais foram incinerados.

Avaliação macroscópica

Pelo exame macroscópico foram analisados: funcionalidade e aspectos técnicos da cirurgia; integridade dos tecidos do CVAP e miocárdico; orientação, direção, mobilidade e espessura das válvulas; presença de trombose, vegetação, calcificação e fibrose (pannus); diâmetro, comprimento e configuração do CVAP.

Avaliação radiológica

Após o exame macroscópico, as biopróteses foram fixadas em solução aquosa de formalina a 10% e encaminhadas para estudo radiológico. Os enxertos foram submetidos a estudo radiológico para determinar a distribuição e intensidade dos depósitos de cálcio existentes. Para tanto, foi utilizado o mamógrafo Senographe DMR (GE, Buc, França), com voltagem de aceleração de 22kV. Após a realização do estudo radiológico, os CVAPs foram encaminhados para o Laboratório de Anatomia Patológica.

Avaliação histológica

Pela microscopia óptica foram analisados revestimento endotelial, matriz colagênica e preservação tecidual. Os CVAPs foram cortados longitudinalmente, colhendo-se três

amostras de cada enxerto, de maneira que os três folhetos valvares, os respectivos seios e todo o corpo do conduto (da via de entrada à via de saída) fossem estudados. Para coloração, utilizaram-se as técnicas de hematoxilina-eosina, tricrômio de Masson e picrossirius.

Análise estatística

Inicialmente, todas as variáveis foram analisadas descritivamente. Para as variáveis quantitativas esta análise foi feita por meio da observação dos valores mínimos e máximos, além do cálculo de médias, desvios-padrão e quartis (percentil 25 - P25, Mediana, percentil 75 - P75). Para as variáveis qualitativas, calcularam-se frequências absolutas e relativas. Para a comparação dos dois grupos foi utilizado o teste não-paramétrico de Mann-Whitney, pois a suposição de normalidade dos dados foi rejeitada. Para a comparação dos dois momentos no grupo de estudo foi utilizado o teste não-paramétrico de Wilcoxon. Para se testar a homogeneidade entre as proporções foi utilizado o teste exato de Fisher. Os testes foram executados através do *software* SPSS 15.0 for Windows. O nível de significância utilizado para os testes foi de 5%.

RESULTADOS

Análise ecodopplercardiográfica entre o Grupo Controle e o Grupo Teste

Dois animais do Grupo Teste, por ocasião do sacrifício, apresentaram endocardite (Casos 2 e 7), insuficiência aórtica e graus diferentes de disfunção ventricular esquerda; os demais estavam com as valvas normofuncionantes e função ventricular esquerda preservada. Nenhum animal apresentou evidência de estenose. A comparação dos Grupos Controle e Teste (em 150 dias) está descrita na Tabela 1, na qual pode-se verificar que os grupos diferem em relação ao diâmetro diastólico do ventrículo esquerdo (DDVE) e ao diâmetro sistólico do ventrículo esquerdo (DSVE). O grupo estudado apresenta valores significativamente maiores de DDVE e DSVE quando comparado ao Grupo Controle. No entanto, se repetirmos o estudo estatístico sem os animais com endocardite, vamos observar que a diferença em relação ao DDVE deixa de existir (Controle 38,20 *versus* Teste 43,17 com $P=0,052$).

Os dados dos ecocardiogramas obtidos do grupo estudado nos momentos 30 dias e 150 dias de pós-operatório encontram-se listados na Tabela 2 e observa-se que há acréscimo significativo do peso, bem como da espessura do septo interventricular, gradiente transvalvar máximo (Grad. Máx.), gradiente transvalvar médio (Grad. Méd.), espessura da parede posterior do ventrículo esquerdo, do DDVE do momento 30 dias para o momento 150 dias, e decréscimo da fração de ejeção (FE). Não há alteração significativa do DSVE e da área valvar aórtica (AV).

Essa mesma comparação, porém sem a presença dos animais com endocardite, mostra-nos que desapareceu a diferença encontrada entre a fração de ejeção do ventrículo esquerdo (0,69 aos 30 dias *versus* 0,67 aos 150 dias com $P=0,129$).

A aortografia realizada aos 150 dias de pós-operatório (pré-explante) revelou incompetência valvar nos dois casos com endocardite (25%). A comparação dos achados hemodinâmicos no momento do explante com os obtidos no pré-operatório encontram-se listados na Tabela 3, na qual se observa que há acréscimo significativo da pressão arterial pulmonar (PAP) e da pressão capilar pulmonar (PCP) do momento dia 0 para o momento dia 150. Não há alteração significativa da pressão arterial média (PAM) e do débito cardíaco (DC). Sem a presença das amostras com endocardite, encontramos melhora significativa no débito cardíaco (3392,50 aos 30 dias *versus* 3971,67 aos 150 dias com $P=0,028$).

A calcificação foi encontrada em 100% dos animais estudados, geralmente relacionada com as linhas de sutura e menos frequente no corpo do conduto. Nos dois animais com endocardite, observou-se presença de vegetação fibrinosa nos folhetos valvares coronarianos esquerdos, com rasgo comissural entre este e o folheto não-coronariano. Nestes mesmos animais, houve evidência de trombos vermelhos nos folhetos acometidos e na junção sinotubular. No corpo/raiz, há maior porcentagem de não-calcificação do que nos demais locais.

Pela análise radiológica, em todos os CVAPs avaliados a calcificação foi uma constante, acometendo principalmente as linhas de sutura, sendo menos evidente no corpo/raiz do CVAP, tal como observamos na macroscopia.

A microscopia óptica mostrou que tanto o tubo como as cúspides estavam com suas dimensões originais mantidas, com áreas de fibrose e de calcificação (por vezes com ossificação e metaplasia condroide), de intensidade variável de caso para caso, especialmente na região da via de entrada. Histologicamente houve, de forma geral, boa conservação dos feixes colagênicos, sobretudo na região das cúspides com endotelização e boa preservação tecidual da amostragem da região do seio de Valsalva. A camada endotelial mostrou-se contínua por toda a estrutura interna. Não se identificou trombose, nem sinais de inflamação ativa ou micro-organismos. As extremidades proximal e distal do tubo mostraram preservação das camadas estruturais, com áreas de tecido de granulação e de fibrose, quase sempre em relação aos pontos cirúrgicos. A camada externa da prótese mostrou-se com espessura irregular, com áreas de fibrose.

Nos casos com endocardite, o quadro histopatológico demonstrou, na região do seio de Valsalva e das cúspides, áreas de descontinuidade endotelial associadas a trombos semiocludentes de padrão fibrinoide. Presença de sinais de inflamação ativa e micro-organismos.

Tabela 1. Valores do percentil 25 (P25), Mediana e percentil 75 (P75) das variáveis do ECO (Grupo Controle X Grupo Teste).

Variável	Grupo						P
	Controle (n=5)			Teste (n=8)			
	P25	Mediana	P75	P25	Mediana	P75	
Peso	31,00	35,00	37,00	32,00	35,00	37,50	0,943
Esp.Sept.	0,65	0,70	0,70	0,70	0,70	0,80	0,171
Grad.Máx.	2,70	3,00	4,00	2,65	6,20	6,80	0,284
Grad.Méd.	1,45	1,50	2,15	1,68	4,15	4,20	0,127
AV	2,98	3,10	3,75	2,50	2,70	3,20	0,171
Esp. pp	0,65	0,70	0,70	0,70	0,70	0,70	0,622
DDVE	35,50	38,00	41,00	40,50	43,00	46,25	0,030
DSVE	23,00	25,00	26,00	28,25	30,50	31,75	0,006
FE	0,61	0,66	0,78	0,61	0,67	0,70	0,724

(*) nível descritivo de probabilidade do teste não-paramétrico de Mann-Whitney. Esp.Sept. = espessura do septo interventricular. Grad. Máx. = gradiente transvalvar aórtico máximo; Grad. Méd. = gradiente transvalvar aórtico médio. AV. = área valvar aórtica; Esp.pp. = espessura da parede posterior do ventrículo esquerdo. DDVE = diâmetro diastólico do ventrículo esquerdo; DSVE = diâmetro sistólico do ventrículo esquerdo. FE = fração de ejeção do ventrículo esquerdo

Tabela 2. Valores do percentil 25 (P25), Mediana e percentil 75 (P75) das variáveis do ECO (30 dias X 150 dias).

Variável	Momento						P
	30 dias (n=8)			150 dias (n=8)			
	P25	Mediana	P75	P25	Mediana	P75	
Peso	26,25	29,00	31,00	32,00	35,00	37,50	0,011
Esp.Sept.	0,60	0,60	0,70	0,70	0,70	0,80	0,011
Grad.Máx.	2,43	6,10	6,75	2,65	6,20	6,80	0,038
Grad.Méd.	1,35	4,10	4,20	1,68	4,15	4,20	0,042
AV	2,53	2,60	3,40	2,50	2,70	3,20	0,258
Esp. pp	0,60	0,60	0,70	0,70	0,70	0,70	0,025
DDVE	38,50	41,00	42,00	40,50	43,00	46,25	0,016
DSVE	28,00	28,50	30,75	28,25	30,50	31,75	0,088
FE	0,68	0,70	0,73	0,61	0,67	0,70	0,041

(*) nível descritivo de probabilidade do teste não-paramétrico de Wilcoxon. Esp. Sept. = espessura do septo interventricular; Grad.Máx. = gradiente transvalvar aórtico máximo; Grad.Méd. = gradiente transvalvar aórtico médio; AV = área valvar aórtica; Esp. pp = espessura da parede posterior do ventrículo esquerdo; DDVE = diâmetro diastólico do ventrículo esquerdo; DSVE = diâmetro sistólico do ventrículo esquerdo; FE = fração de ejeção do ventrículo esquerdo

Tabela 3. Valores do percentil 25 (P25), Mediana e percentil 75 (P75) dos valores hemodinâmicos nos momentos 0 e 150 dias de estudo.

Variável	Momento						P
	0 dias (n=8)			150 dias (n=8)			
	P25	Mediana	P75	P25	Mediana	P75	
PAM	70,50	77,50	84,25	68,50	77,00	88,75	0,944
PAP	8,25	9,50	10,00	12,25	14,00	17,00	0,012
PCP	4,00	5,00	7,00	8,00	8,00	10,50	0,018
DC	3052,50	3485,00	3708,75	3175,00	3940,00	4075,00	0,208

(*) nível descritivo de probabilidade do teste não-paramétrico de Wilcoxon. PAM = pressão arterial média; PAP = pressão arterial pulmonar; PCP = pressão capilar pulmonar; DC = débito cardíaco

DISCUSSÃO

A necessidade de utilização de substitutos valvares e enxertos arteriais valvados vem crescendo em todo o mundo. A inexistência de materiais protéticos mecânicos e sintéticos que dispensem o uso da anticoagulação continua sendo uma realidade [2]. Os tratamentos para fixação e conservação aplicados aos tecidos biológicos usados para confecção de biopróteses permanecem insatisfatórios. A deterioração estrutural, reação imunológica e calcificação dos homo e heteroenxertos [16] pairam como uma ameaça sobre a sua durabilidade. Por outro lado, o número de

pacientes especiais que precisam de um substituto valvar ou de um conduto arterial valvado onde a anticoagulação é indesejável, como os idosos [17,18], também vem aumentando.

Verificando a análise ecodopplercardiográfica comparativa tanto entre o Grupo Controle e o Grupo Teste, como a análise feita no Grupo Teste entre 30 e 150 dias, evidenciamos que as diferenças significantemente estatísticas encontradas e que poderiam significar um desempenho hemodinâmico insatisfatório do CVAP deixaram de existir com a retirada dos animais com endocardite, sustentando a hipótese de que a presença de endocardite é

que levou à deterioração da função ventricular esquerda. Dados similares foram obtidos por Santos et al. [19].

Na avaliação angiográfica, foram observadas as imagens obtidas com as aortografias realizadas imediatamente após a cirurgia e as feitas imediatamente antes do sacrifício dos animais. Em dois aortogramas pré-explante, evidenciou-se incompetência valvar, sendo que em um foi quantificada como grave e, no outro, como moderada e correspondiam aos animais com endocardite, o que certamente foi o agente causador da disfunção protética.

Tal como na análise ecodopplercardiográfica, os valores dos parâmetros hemodinâmicos coletados após a indução anestésica e os de imediatamente antes do explante demonstram que a presença de endocardite influenciou negativamente nos resultados obtidos, levando à piora do débito cardíaco.

Em resumo, e com base nesses dados, entendemos que a simples retirada da amostra dos animais que apresentaram disfunção protética por endocardite foi impactante em relação ao débito cardíaco, fração de ejeção e diâmetro diastólico do ventrículo esquerdo. Entendemos que o ganho pondero-estatural dos animais (ovinos jovens), no período de seguimento de 150 dias, justifica alguma das diferenças encontradas, tais como: espessuras septais e de parede posterior do ventrículo esquerdo. É possível que esse mesmo ganho pondero-estatural possa ter levado a algum grau de desproporção entre o tamanho da bioprótese e a demanda hemodinâmica de cada animal, gerando as outras diferenças encontradas. Porém, é necessário que esses aspectos sejam estudados mais acuradamente.

Diversos estudos [16,20-22] têm demonstrado que o processo de deterioração estrutural da matriz colagênica e a calcificação de biopróteses começam nas regiões comissural e anular, que são as áreas de maior tensão e flexão dos folhetos e também nas linhas de sutura, onde há perda da continuidade e integridade do tecido biológico. Dito isto, fica fácil entender os achados da avaliação macroscópica, onde a calcificação esteve presente em todos os CVAPs explantados, acometendo principalmente as linhas de sutura e foi menos frequente no corpo do conduto. Além da calcificação, vegetação, trombos e rotura dos folhetos só foram encontrados nos animais com endocardite.

A análise dos achados radiológicos é totalmente compatível com os da análise macroscópica e já eram esperados.

Liao et al.[23] demonstraram que o pericárdio bovino tratado pelo glutaraldeído, quando implantado em subcutâneo de ratos, mantém a quantidade de colágeno praticamente inalterada após 90 dias, diferentemente da valva aórtica porcina. García-Páez & Jorge-Herrero [16] demonstraram que, em biopróteses explantadas de humanos, o cálcio se acumula rapidamente nas camadas

mais internas do tecido: na camada esponjosa da válvula porcina e na camada fibrosa do pericárdio bovino e que esse achado, frequentemente comparado com calcificação óssea, pressupõe um processo multifatorial mediado pelos métodos de preservação e por fatores próprios do hospedeiro. Os achados da análise histológica no que se refere à microscopia óptica foram extremamente similares ao que descrevemos acima.

Por tudo que já relatamos, o estudo sugere que o CVAP aqui estudado poderia apresentar vantagens sobre os condutos que utilizam enxertos arteriais sintéticos e próteses mecânicas, por não necessitar de anticoagulação. Mesmo confrontando o CVAP com condutos valvados que utilizem valva aórtica porcina sem suporte, ainda ficaria a vantagem de que o pericárdio bovino apresenta melhor resistência à calcificação e deterioração estrutural, como aponta a literatura já citada. Apesar dos homoenxertos terem maior resistência à deterioração estrutural, principalmente nos jovens e resposta hemodinâmica superior, ainda assim apresentam a barreira de sua menor disponibilidade para uso em larga escala.

Do ponto de vista técnico, a utilização do CVAP em cirurgias para substituição da aorta ascendente e da valva aórtica é um procedimento reprodutível e a flexibilidade e a resistência do pericárdio bovino permitem que todas as anastomoses sejam feitas com sutura contínua.

Em relação à possibilidade do CVAP vir a entrar em uso clínico, acreditamos que ainda são necessários novos estudos com este dispositivo, por exemplo, comparando o seu desempenho hemodinâmico com outros modelos. Consideramos, também, que a falta de um método de preservação tecidual ideal, que proporcione longa durabilidade ao tecido heterólogo, é um fator limitante a sua utilização clínica. Talvez em um grupo muito especial de pacientes, como os idosos, essa proposta possa ser cotejada. Com toda certeza, devemos esperar os resultados dos estudos que utilizam engenharia de tecidos e descelularização tissular com repovoamento com células do hospedeiro.

CONCLUSÕES

O conduto valvado aórtico utilizado no presente estudo mostrou que é tecnicamente viável para que se realize a cirurgia de substituição total da aorta ascendente e da valva aórtica com reimplante dos óstios coronarianos neste modelo animal de experimentação.

REFERÊNCIAS

1. Bentall H, De Bono A. A technique for complete replacement of the ascending aorta. *Thorax*. 1968;23(4):338-9.

2. Radu NC, Kirsch EW, Hillion ML, Lagneau F, Drouet L, Loisanç D. Embolic and bleeding events after modified Bentall procedure in selected patients. *Heart*. 2007;93(1):107-12.
3. David TE, Feindel CM, Bos J. Repair of the aortic valve in patients with aortic insufficiency and aortic root aneurysm. *J Thorac Cardiovasc Surg*. 1995;109(2):345-51.
4. Yacoub MH, Gehle P, Chandrasekaran V, Birks EJ, Child A, Radley-Smith R. Late results of a valve-preserving operation in patients with aneurysms of the ascending aorta and root. *J Thorac Cardiovasc Surg*. 1998;115(5):1080-90.
5. Ardito RV, Santos JLV, Mayorquim RC, Greco OT, Zaiantchic M, Soto HG, et al. Substituição completa da aorta ascendente e da válvula aórtica com tubo valvulado de pericárdio bovino. *Rev Bras Cir Cardiovasc*. 1987;2(2):129-38.
6. Ross DN. Observations on homograft aortic valves. *Guys Hosp Rep*. 1969;118(1):5-11.
7. Kouchoukos NT. Aortic allografts and pulmonary autografts for replacement of the aortic valve and aortic root. *Ann Thorac Surg*. 1999;67(6):1846-8.
8. Piwnica A, Westaby S. Why stentless valve? In: Piwnica A, Westaby S, eds. *Bioprosthesis stentless*. Oxford: Isis Medical Media;1995. p.3-16.
9. Vrandečić M, Gontijo Filho B, Fantini F, Barbosa J, Martins I, de Oliveira OC, et al. Use of bovine pericardial tissue for aortic valve and aortic root replacement: long-term results. *J Heart Valve Dis*. 1998;7(2):195-201.
10. Carrel TP, Berdat P, Englberger L, Eckstein F, Immer F, Seiler C, et al. Aortic root replacement with a new stentless aortic valve xenograft conduit: preliminary hemodynamic and clinical results. *J Heart Valve Dis*. 2003;12(6):752-7.
11. Vesely I, Mako WJ. Comparison of the compressive buckling of porcine aortic valve cusps and bovine pericardium. *J Heart Valve Dis*. 1998;7(1):34-9.
12. Gao G, Wu Y, Grunkemeier GL, Furnary AP, Starr A. Durability of pericardial versus porcine aortic valves. *J Am Coll Cardiol*. 2004;44(2):384-8.
13. Jin XY, Westaby S. Pericardial and porcine stentless aortic valves: are they hemodynamically different? *Ann Thorac Surg*. 2001;71(5 Suppl):S311-4.
14. Khaghani A, Amersham GB. Valve prosthesis. United States patent US 2009/0118826 A1. 2009 May 7.
15. Grehan JF, Casagrande I, Oliveira EL, Santos PC, Pessa CJ, Gerola LR, et al. A juvenile sheep model for the long-term evaluation of stentless bioprostheses implanted as aortic root replacements. *J Heart Valve Dis*. 2001;10(4):505-12.
16. García-Páez JM, Jorge-Herrero E. Assessment of pericardium in cardiac bioprostheses. *J Biomater Appl*. 1999;13(4):351-88.
17. Jin XY, Westaby S. Pericardial and porcine stentless aortic valves: are they hemodynamically different? *Ann Thorac Surg*. 2001;71(5 Suppl):S311-4.
18. Etz C, Homann TM, Rane N, Bodian CA, Di Luozzo G, Plestis KA, et al. Aortic root reconstruction with a bioprosthetic valved conduit: a consecutive series of 275 procedures. *J Thorac Cardiovasc Surg*. 2007;133(6):1455-63.
19. Santos PC, Gerola LR, Pessa CJN, Branco JN, Casagrande I, Buffolo E. Implante de tubo valvulado bioprótese "stentless" em posição aórtica: estudo experimental em ovinos. *Rev Bras Cir Cardiovasc*. 2002;17(1):90-8.
20. Robicsek F, Thubrikar MJ. Role of sinus wall compliance in aortic leaflet function. *Am J Cardiol*. 1999;84(8):944-6.
21. Schoen FJ, Levy RJ. Founder's Award, 25th Annual Meeting of the Society for Biomaterials, perspectives. Providence, RI, April 28-May 2, 1999. Tissue heart valves: current challenges and future research perspectives. *J Biomed Mater Res*. 1999;47(4):439-65.
22. Schmidt CE, Baier JM. Acellular vascular tissues: natural biomaterials for tissue repair and tissue engineering. *Biomaterials*. 2000;21(22):2215-31.
23. Liao K, Seifert E, Hoffman D, Yellin EL, Frater RW. Bovine pericardium versus porcine aortic valve: comparison of tissue biological properties as prosthetic valves. *Artif Organs*. 1992;16(4):361-5.