

Plastia valvar mitral pela técnica do Duplo Teflon: análise do remodelamento cardíaco pela ecocardiografia tridimensional

Mitral valve repair by Double Teflon technique: cardiac remodeling analysis by tridimensional echocardiography

Marco Antonio Vieira GUEDES¹, Pablo Maria Alberto POMERANTZEFF², Carlos Manuel de Almeida BRANDÃO³, Marcelo Luiz Campos VIEIRA³, Osanam Amorim LEITE FILHO⁴, Marcos Floripes da SILVA⁵, Pablo da Cunha SPINOLA⁶, Noedir Antonio Groppo STOLF⁷

RBCCV 44205-1225

Resumo

Introdução: A plastia valvar mitral é o tratamento de escolha para a insuficiência mitral, porém a literatura é escassa em relação ao comportamento do átrio e ventrículo esquerdos após a plastia mitral sem utilização de anéis protéticos.

Objetivo: Analisar a morfologia e a função cardíaca de indivíduos submetidos à plastia valvar mitral pela técnica de Duplo Teflon, por meio da ecocardiografia tridimensional.

Métodos: Foram incluídos 14 pacientes com insuficiência mitral mixomatosa, submetidos à plastia mitral pela técnica de Duplo Teflon. Treze pacientes encontravam-se em classe III/IV. Os pacientes foram avaliados nos períodos pré-operatório, pós-operatório imediato (POI), 6 meses e 1 ano após a plastia mitral. Foi utilizado teste de análise de variância de medidas repetidas para o estudo estatístico, sendo considerado estatisticamente significativo $P < 0,05$.

Resultados: A análise dos volumes sistólicos, atrial e ventricular demonstrou redução volumétrica significativa entre POI e 1 ano ($P = 0,028$ e $P = 0,020$, respectivamente). Entre o pré-operatório e 1 ano, houve redução média de 19,9% e 15,4% nos volumes atrial e ventricular, respectivamente. Os volumes diastólicos atrial e ventricular

apresentaram redução significativa no POI ($P < 0,001$ e $P = 0,024$, respectivamente), permanecendo estáveis ao longo do estudo. Houve aumento na fração de ejeção do átrio esquerdo após 6 meses ($P < 0,001$), porém não houve variação na função ventricular esquerda.

Conclusões: Os pacientes submetidos à plastia valvar mitral por meio da técnica de Duplo Teflon apresentaram remodelamento reverso do átrio esquerdo e do ventrículo esquerdo. Esta redução nos volumes cavitários esteve associada à melhora da função atrial esquerda durante o estudo.

Descritores: Valva mitral. Insuficiência da valva mitral. Prolapso da valva mitral. Procedimentos cirúrgicos reconstrutivos. Ecocardiografia tridimensional.

Abstract

Introduction: Mitral valve repair is the treatment of choice to correct mitral insufficiency. Although the literature related to left atrial and ventricular behavior after mitral repair without use of prosthetic rings is scarce.

Objective: To analyze cardiac morphology and function using real time tridimensional echocardiography in

1. Doutor em Ciências - FMUSP. Membro Especialista da Sociedade Brasileira de Cirurgia Cardiovascular (SBCCV); Cirurgião Cardiovascular.
2. Professor Associado da Disciplina de Cirurgia Torácica e Cardiovascular da FMUSP; Diretor da Unidade de Cirurgia de Cardiopatias Valvares do Instituto do Coração do Hospital das Clínicas da Faculdade de Medicina da Universidade de São Paulo (InCor-HC FMUSP).
3. Doutor em Ciências FMUSP; Médico Assistente InCor-HCFMUSP.
4. Cirurgião Cardiovascular; Pós-Graduando HCFMUSP.
5. Cirurgião Cardiovascular; Membro Aspirante da SBCCV.
6. Residente Cirurgia Cardiovascular do HCFMUSP.
7. Professor Titular da Disciplina de Cirurgia Cardiovascular FMUSP; Diretor da Divisão Cirúrgica do InCor-HCFMUSP.

Trabalho realizado no Instituto do Coração do Hospital das Clínicas da Faculdade de Medicina da Universidade de São Paulo, São Paulo, SP, Brasil.

Endereço para correspondência:
Marco Antonio Vieira Guedes
Av. Dr. Enéas de Carvalho Aguiar, 44 - Cerqueira César - São Paulo, SP, Brasil - CEP: 05403-000.
E-mail: guedesmarco@gmail.com
Apoio: Fapesp - Fundação de Amparo à Pesquisa do Estado de São Paulo (Projeto 06/50454-4)

Artigo recebido em 18 de junho de 2010
Artigo aprovado em 10 de outubro de 2010

individuals submitted to mitral valve repair with Double Teflon technique.

Methods: Were included 14 patients with mixomatous mitral valve insufficiency that were submitted to mitral valve repair with the Double Teflon technique. Of them, 13 patients were in class III/IV. Patients were evaluated in preoperative period, immediate postoperative period, 6 months and 1 year after mitral repair. Statistic analysis was made by repeated measures ANOVA test and was considered statistically significant $P < 0.05$.

Results: The analysis of systolic volumes, atrial and ventricular, demonstrated a significant volumetric reduction between immediate postoperative period and 1 year ($P=0.028$ and $P=0.020$, respectively). Between preoperative period and 1 year, there was a mean reduction in atrial and ventricle volumes of 19.9% and 15.4%, respectively. Atrial and

ventricle diastolic volumes presented a significant reduction in immediate postoperative period ($P < 0.001$ and $P = 0.024$, respectively), remaining stable during the study. There was an increase in left atrial ejection fraction after 6 months ($P < 0.001$), although there was no significant variation in left ventricle ejection fraction.

Conclusions: Patients submitted to mitral valve repair by the Double Teflon technique demonstrated a left atrial and ventricle reverse remodeling. These reductions were associated with an improvement in left atrial function during the study.

Descriptors: Mitral valve. Mitral valve insufficiency. Mitral valve prolapse. Reconstructive surgical procedures. Echocardiography, three-dimensional.

INTRODUÇÃO

A insuficiência mitral é definida como a presença de um fluxo sistólico retrógrado do ventrículo esquerdo para o átrio esquerdo [1]. Embora a insuficiência mitral discreta seja encontrada frequentemente em indivíduos saudáveis [2], dados epidemiológicos demonstram que a insuficiência mitral secundária ao prolapso da valva, seja ela moderada ou importante, é a principal doença valvar nos Estados Unidos [3] e a segunda forma mais comum de cardiopatia valvar cirúrgica na Europa [4]. No Brasil, o prolapso da valva mitral representou 25,9% da etiologia dos pacientes submetidos à plástica da valva mitral, em experiência de 12 anos no Instituto do Coração do Hospital das Clínicas da Faculdade de Medicina da Universidade de São Paulo [5].

O principal mecanismo da redução ou falha na coaptação das cúspides anterior e posterior da valva mitral é o alongamento ou rotura de cordas tendíneas [6], levando ao prolapso da cúspide acometida, durante a sístole, em direção ao átrio esquerdo [7,8]. Em aproximadamente 70% dos casos, o prolapso valvar está relacionado à rotura de cordas tendíneas localizadas no segmento P2 da valva mitral [9] de acordo com a classificação segmentar proposta por Carpentier [10-12], correspondente ao 1/3 médio da cúspide posterior.

Estudos anteriores demonstraram a superioridade da conservação valvar em relação à substituição valvar mitral [13-16]. Na técnica de ressecção quadrangular da cúspide posterior, com plicatura do anel correspondente e sutura borda a borda das cúspides, o uso de anéis protéticos ainda é objeto de discussão [17]. No Brasil, Pomerantzeff et al. [18] desenvolveram uma modificação técnica empregando fios com “pledgets” sobre retalho de Teflon para a plicatura segmentar do anel posterior correspondente ao segmento retirado da cúspide, sem a utilização de anel protético. Esta técnica, denominada “Técnica de Duplo Teflon”, vem apresentando excelentes resultados a longo prazo, com baixas taxas de morbimortalidade [19,20].

A ecocardiografia bidimensional, transtorácica ou transesofágica, é a principal ferramenta utilizada para a obtenção de imagens em tempo real das estruturas cardíacas [21,22]. Atualmente, a ecocardiografia tridimensional vem despontando como uma ferramenta promissora, e sua aplicabilidade clínica tem sido demonstrada em diversas áreas. Estudos anteriores compararam a acurácia e a reprodutibilidade das medidas dos volumes, atriais e ventriculares, entre a ecocardiografia bidimensional e tridimensional. Independentemente do método de obtenção das imagens cardíacas, a ecocardiografia tridimensional demonstrou superioridade na quantificação destes volumes [23].

O objetivo deste trabalho foi analisar a morfologia e a função do átrio e ventrículo esquerdo de indivíduos submetidos à plastia valvar mitral pela técnica de Duplo Teflon, por meio da ecocardiografia tridimensional em tempo real.

MÉTODOS

O presente estudo foi realizado no Instituto do Coração do Hospital das Clínicas da Faculdade de Medicina da Universidade de São Paulo pela Unidade Cirúrgica de Cardiopatias Valvares e pela Unidade de Ecocardiografia, com suporte do CEPEC (Centro de Pesquisa em Ecocardiografia). Após a aprovação do estudo pelo Comitê de Ética do Hospital das Clínicas da Faculdade de Medicina da Universidade de São Paulo e a obtenção do consentimento escrito pós-informado, entre maio/2006 e agosto/2008, foram incluídos 14 pacientes consecutivos portadores de insuficiência mitral secundária ao prolapso valvar mitral de etiologia degenerativa, devido a alongamento ou rotura de cordas tendíneas relacionadas à cúspide posterior da valva mitral, submetidos à plástica da valva mitral com a Técnica de Duplo Teflon (Figura 1). Foram excluídos pacientes portadores de valvopatias associadas ou submetidos à cirurgia cardíaca prévia.

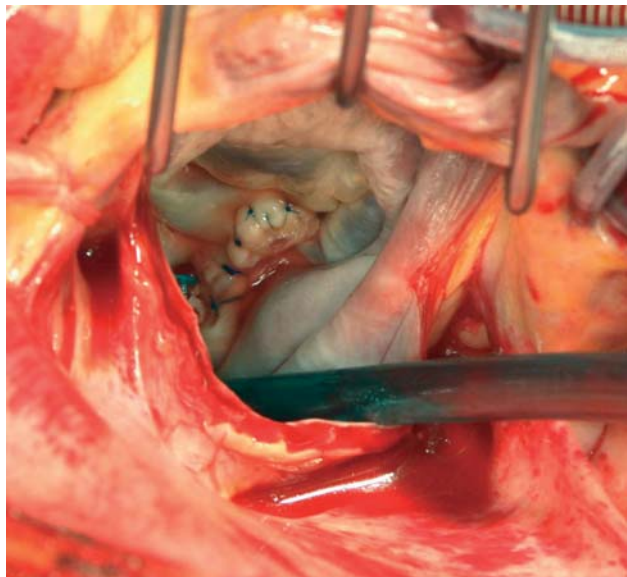


Fig. 1. Aspecto intra-operatório da valva mitral após a realização da plastia mitral pela técnica do Duplo Teflon. Podemos observar os "pledgets" ancorados nas tiras de teflon e a sutura borda a borda das cúspides

Nesta população, a idade variou entre 39 e 75 anos, com média de 61 ± 11 anos. Dos 14 pacientes, 10 eram do sexo masculino e quatro do sexo feminino. A média do peso e altura dos pacientes foi $75,6 \pm 10,9$ kg e $1,69 \pm 0,1$ m, respectivamente. A superfície corpórea variou entre 1,64 e 2,10 m², com média de $1,85 \pm 0,17$ m². Na investigação dos antecedentes pessoais, 11 pacientes apresentavam hipertensão arterial sistêmica, dois eram portadores de diabetes mellitus, dois, de insuficiência renal crônica não dialítica, três, de dislipidemia e dois, de doença arterial coronariana. O EuroSCORE aditivo variou entre 0 e 6, sendo que 11 casos apresentaram EuroSCORE aditivo entre 0 e 3 e os outros 3 casos apresentaram EuroSCORE aditivo entre 3 e 6. Em relação à classe funcional (CF) no período pré-operatório, um paciente encontrava-se em CF II, 12 em CF III e um em CF IV. Dos 14 pacientes, oito apresentavam fibrilação atrial no pré-operatório.

Todos os pacientes foram operados pela mesma equipe cirúrgica. Em um paciente foi realizada plicatura da borda livre da cúspide anterior da valva mitral, como técnica associada à plástica. Neste mesmo caso, foi realizada atrioseptoplastia com rafia direta da comunicação interatrial. Além disso, em um paciente foi realizada descalcificação do anel mitral. Em relação à localização da lesão valvar mitral, em 12 pacientes havia acometimento do segmento P2, em um, do segmento P1, e em um, havia acometimento associado do segmento A2 e P2. Foram encontradas rotura de cordas em 10 pacientes, alongamento de cordas em um, alongamento e rotura de cordas em dois, calcificação do anel e rotura de cordas em um. Dois

pacientes tinham insuficiência coronária como diagnóstico associado. Destes, um paciente apresentava lesão coronariana distal, não passível de tratamento cirúrgico. Um paciente foi submetido à revascularização do ramo marginal esquerdo.

Os pacientes foram avaliados no período pré-operatório (até 30 dias antes do ato operatório), pós-operatório imediato (entre o 5º e 30º dia pós-operatório), 6 meses (entre 6º e 7º mês de pós-operatório) e 1 ano (entre o 12º e o 15º mês de pós-operatório).

Para a realização do exame, foi utilizado o equipamento IE-33 (Philips Medical Systems, Andover, MA, EUA). As imagens ecocardiográficas foram obtidas com o uso do transdutor matricial, posicionado nas janelas acústicas para-esternal e apical. As imagens obtidas foram otimizadas pela modificação do ganho, brilho e compressão. Os dados da ecocardiografia tridimensional transtorácica em tempo real foram adquiridos usando o modo de aquisição com ângulo aberto, obtendo um volume piramidal de aproximadamente $110^\circ \times 100^\circ$, com a captura de sete subvolumes em forma de cunha.

Esta aquisição foi realizada sobre quatro ciclos cardíacos durante uma apneia expiratória curta, objetivando reduzir os artefatos na reconstrução das imagens. Por sua vez, cada subvolume foi capturado no pico da onda R, conforme a monitorização eletrocardiográfica. Foi considerada sístole máxima o momento que antecede o fechamento da valva aórtica, e a diástole máxima, o momento que antecede a abertura da valva aórtica.

Os dados ecocardiográficos tridimensionais foram analisados em estação de trabalho, utilizando o *software* específico QLab 5.0 e QLab 6.0 (Philips Medical Systems, Andover, MA, EUA). Com a aquisição dos dados tridimensionais, a imagem foi recortada e reconstruída para visualizar as estruturas cardíacas dentro da pirâmide ou todo o coração em bloco.

As medidas do volume sistólico final, volume diastólico final e fração de ejeção do átrio esquerdo (Figura 2) foram obtidas nos planos coronal, sagital e transversal. O cálculo destes parâmetros foi realizado automaticamente, pelo delineamento do endocárdio nas fases: diástole final (momento de maior enchimento atrial) e sístole final do átrio esquerdo (momento de menor enchimento atrial). O delineamento endocárdico foi corrigido manualmente a partir das imagens visualizadas nos planos transversais. A fração de ejeção do átrio esquerdo foi determinada por meio da relação entre os volumes atriais, conforme a fórmula: $FE = \frac{VDF - VSF}{VDF}$.

As medidas do volume sistólico final, volume diastólico final e fração de ejeção do átrio esquerdo (Figura 2) e ventrículo esquerdo (Figura 3) foram obtidas nos planos coronal, sagital e transversal. O cálculo destes parâmetros foi realizado automaticamente, por meio do delineamento do endocárdio nas fases diástole final e sístole final do

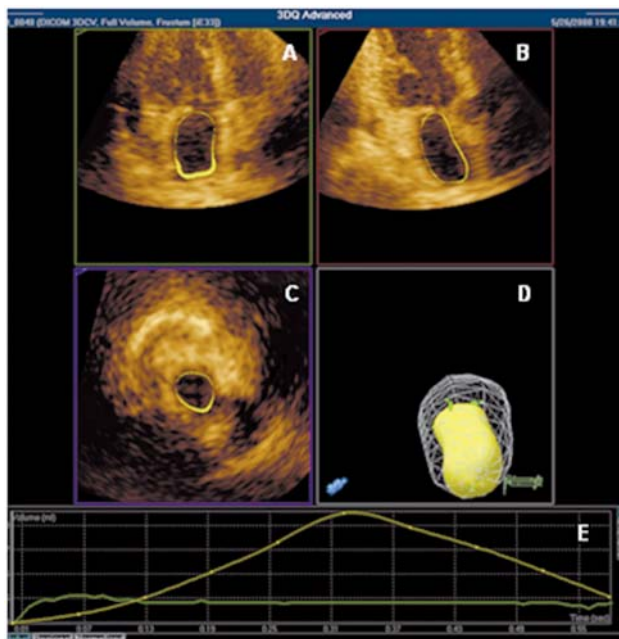


Fig. 2. Delineamento do endocárdio atrial no processo de análise dos volumes sistólico e diastólico (A, B e C). Podemos observar a variação volumétrica atrial esquerda entre os momentos do ciclo cardíaco (D e E)

ciclo cardíaco. O delineamento endocárdico foi corrigido manualmente, a partir das imagens visualizadas nos planos transversais. A categorização do grau de insuficiência mitral foi realizada por meio da análise da extensão do jato regurgitante observado pelo mapeamento do fluxo em cores.

As variáveis classificatórias foram descritas pelas frequências absolutas e relativas. A análise descritiva das variáveis contínuas foi realizada pela observação dos valores mínimos e máximos, médias e desvios-padrão. Para averiguar o comportamento do grupo considerando as condições estudadas, foi utilizada a técnica de Análise de Variância de Medidas Repetidas. Foi considerado estatisticamente significativo $P < 0,05$. O software SPSS versão 15.0. (Inc, Chicago) foi utilizado para a realização desta análise.

RESULTADOS

Durante o período do estudo, não houve morte, endocardite, reoperação por disfunção valvar ou tromboembolismo. Em relação à atividade física no período pós-operatório, 12 pacientes encontravam-se em CFI e dois em CF II, após 1 ano de intervenção cirúrgica. No período pós-operatório imediato, 12 pacientes apresentavam insuficiência mitral discreta e dois, insuficiência mitral mínima. Não foi evidenciada alteração do grau de insuficiência mitral após a plastia valvar ao longo do estudo. Os pacientes que apresentavam fibrilação atrial no pré-

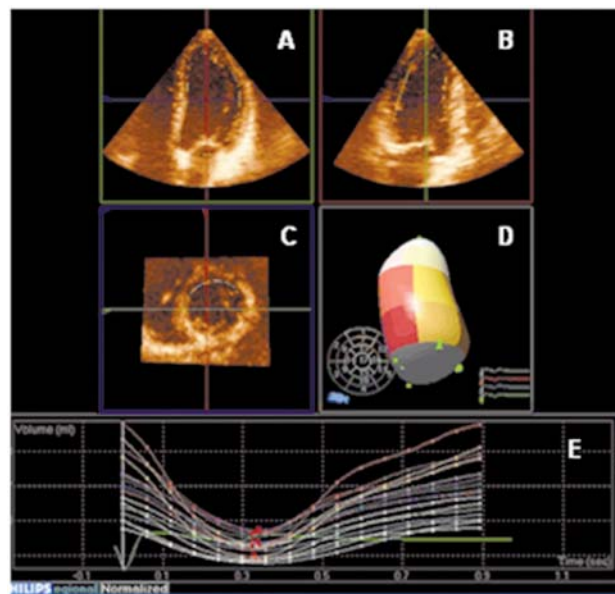


Fig. 3. Delineamento do endocárdio ventricular no processo de análise dos volumes sistólico e diastólico. Podemos observar os três planos tridimensionais básicos: médio-lateral (A), de elevação ou de profundidade (B) e ínfero-superior (C). Além disso, podemos observar a divisão segmentar do ventrículo esquerdo (D) e o comportamento de cada segmento durante o ciclo cardíaco (E)

operatório mantiveram a arritmia no pós-operatório, não havendo reversão do ritmo durante o estudo.

Os volumes sistólico final do átrio esquerdo (VSFAE), nos períodos pré-operatório, pós-operatório imediato, 6 meses e 1 ano, foram $48,86 \pm 14,96$ ml, $44,21 \pm 12,65$ ml, $40,25 \pm 14,03$ ml e $39,15 \pm 13,88$ ml, respectivamente. Houve efeito de condição de avaliação durante o período do estudo ($P < 0,001$). Ao final do estudo, houve redução de 19,9% no volume sistólico final do átrio esquerdo quando comparamos as médias do período pré-operatório e 1 ano. A Figura 4 representa a evolução do volume sistólico final do átrio esquerdo ao longo do estudo.

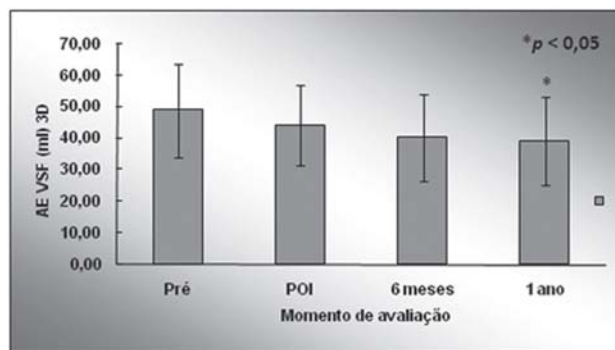


Fig. 4. Evolução do volume sistólico final do átrio esquerdo (AEVSF) durante o estudo. Observamos redução significativa na AEVSF entre o momento 1 ano e POI (pós-operatório imediato). Valores = média ± desvio-padrão. * $P < 0,05$ em relação ao POI

Ocorreu uma redução dos volumes quando comparamos o período pré-operatório e POI, e o POI e 6 meses, porém a diferença não é estatisticamente significativa ($P = 0,117$ e $P = 0,08$, respectivamente). Observamos redução significativa no VSFAE quando comparamos os períodos POI e 1 ano ($P = 0,028$).

Os volumes diastólico final do átrio esquerdo (VDFAE), nos períodos pré-operatório, pós-operatório imediato, 6 meses e 1 ano, foram $77,86 \pm 13,94$ ml, $67,00 \pm 19,92$ ml, $68,36 \pm 13,08$ ml e $67,58 \pm 13,14$ ml, respectivamente. Houve efeito de condição de avaliação durante o período do estudo ($P < 0,001$). Ao final do estudo, houve redução de 13,2% no VDFAE quando comparamos as médias do período pré-operatório e 1 ano. A Figura 5 representa a evolução do VDFAE ao longo do estudo. Ao compararmos o período pré-operatório e POI, evidenciamos redução significativa na média dos volumes diastólicos atriais esquerdos ($P < 0,001$). Esta redução permanece estável ao longo de todo o período estudado, não havendo diferença significativa quando comparamos os períodos POI com 6 meses e POI

com 1 ano ($P = 0,683$ e $P = 0,851$; respectivamente).

As frações de ejeção do átrio esquerdo (FEAE), nos períodos pré-operatório, pós-operatório imediato, 6 meses e 1 ano, foram $39,57 \pm 9,22\%$, $44,12 \pm 12,19\%$, $45,64 \pm 11,27\%$ e $45,36 \pm 10,72\%$, respectivamente. Houve efeito de condição de avaliação durante o período do estudo ($P < 0,001$). Ao final do estudo, houve aumento da fração de ejeção quando comparada ao momento pré-operatório. Em média, houve aumento de 14,6% da fração de ejeção atrial, demonstrando otimização da função do átrio esquerdo. A Figura 6 representa a evolução da FEAE ao longo do estudo. Foi observado aumento progressivo da fração de ejeção do átrio esquerdo até 6 meses de pós-operatório. Ao compararmos o período pré-operatório e POI, evidenciamos que esta diferença não atinge a significância estatística ($P = 0,053$), porém ao compararmos o POI e 6 meses evidenciamos diferença estatisticamente significativa ($P < 0,001$). No período compreendido entre 6 meses e 1 ano, houve estabilização da função atrial ($P = 0,859$).

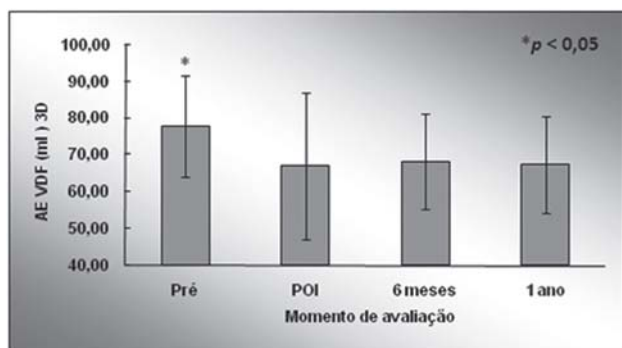


Fig. 5. Evolução do volume diastólico final do átrio esquerdo (AEVDF) durante o estudo. Observamos redução significativa no AEVDF entre o momento Pré (pré-operatório) e POI (pós-operatório imediato). Essa redução permanece estável durante o estudo. Valores = média ± desvio-padrão. * $P < 0,05$ em relação ao POI

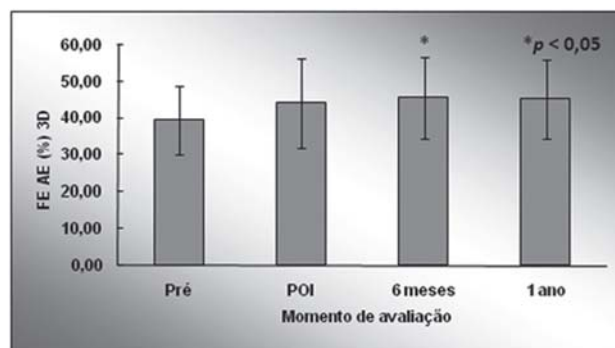


Fig. 6. Evolução da fração de ejeção do átrio esquerdo (FEAE) durante o estudo. Observamos aumento significativo na FEAE entre o momento 6 meses e POI (pós-operatório imediato). Esse aumento permaneceu estável durante o estudo. Valores = média ± desvio-padrão. * $P < 0,05$ em relação ao POI

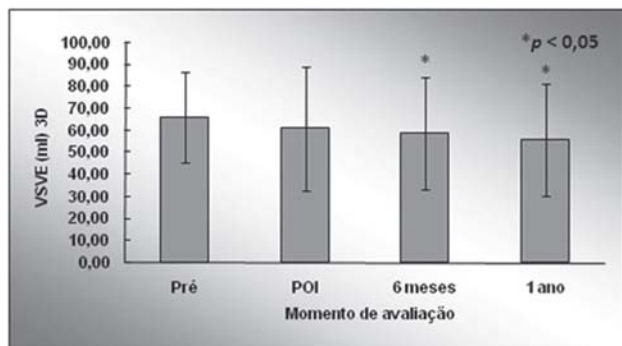


Fig. 7. Evolução do volume sistólico final do ventrículo esquerdo (VSVE) durante o estudo. Observamos redução significativa no VSVE entre o momento 6 meses e POI (pós-operatório imediato) e 1 ano e POI. Valores = média ± desvio-padrão. * $P < 0,05$ em relação ao POI

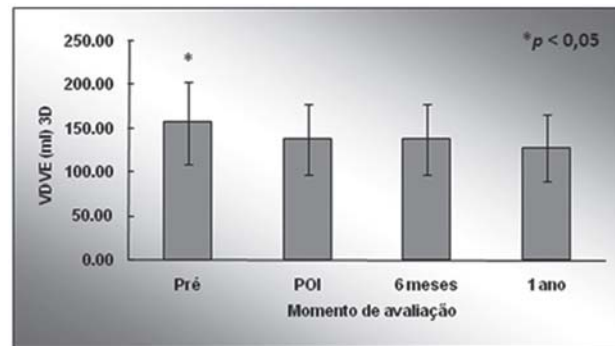


Fig. 8. Evolução do volume diastólico final do ventrículo esquerdo (VDVE) durante o estudo. Observamos redução significativa no VDVE entre o momento Pré (pré-operatório) e POI (pós-operatório imediato). Essa redução permanece estável durante o estudo. Valores = média ± desvio-padrão. * $P < 0,05$ em relação ao POI

Os volumes sistólico final do ventrículo esquerdo (VSVE), nos períodos pré-operatório, pós-operatório imediato, 6 meses e 1 ano, foram 66,14±20,62ml, 61,21±27,98ml, 58,93±25,61ml e 55,93±25,36ml, respectivamente. Houve efeito de condição de avaliação durante o período do estudo ($P < 0,001$). Ao final do estudo, houve redução de 15,4% no volume sistólico final do ventrículo esquerdo quando comparamos as médias do período pré-operatório e 1 ano. A Figura 7 representa a evolução do VSVE ao longo do estudo. Apesar de haver redução no volume sistólico ventricular quando comparado o período pré-operatório e POI, não foi encontrada significância estatística ($P = 0,177$). Durante a evolução do estudo, ocorreu redução progressiva destes volumes quando comparamos os períodos POI e 6 meses, e POI com 1 ano, atingindo significância estatística ($P = 0,011$ e $P = 0,020$, respectivamente).

Os volumes diastólico final do ventrículo esquerdo (VDVE), nos períodos pré-operatório, pós-operatório imediato, 6 meses e 1 ano, foram 156,57±46,61ml, 137,71±40,12ml, 137,21±40,58ml e 127,86±37,98ml, respectivamente. Houve efeito de condição de avaliação durante o período do estudo ($P < 0,001$). Ao final do estudo, houve redução de 18,3% no volume diastólico final do ventrículo esquerdo quando comparamos as médias do período pré-operatório e 1 ano. A Figura 8 representa a evolução do VDVE ao longo do estudo. Ao comparamos o período pré-operatório e POI, evidenciamos redução significativa na média dos volumes diastólicos ventriculares esquerdos ($P = 0,024$). Esta redução permanece estável ao longo de todo o período estudado, não havendo diferença significativa quando comparamos os períodos POI com 6 meses e POI com 1 ano ($P = 0,698$ e $P = 0,058$, respectivamente).

Tabela 1. Análise de subgrupo em relação à presença de fibrilação atrial.

Variável	Período	FA		P	
		(n = 8)	Não FA (n = 6)	PA	PB
VSFAE	Pré-operatório	53,38 ± 11,35	42,83 ± 18,04	0,582	0,116
	POI	48,38 ± 12,40	38,67 ± 11,67		
	6 meses	45,25 ± 12,95	33,58 ± 13,57		
	1 ano	44,81 ± 13,10	31,60 ± 11,86		
VDFAE	Pré-operatório	83,25 ± 8,17	70,67 ± 17,41	0,645	0,051
	POI	73,25 ± 16,10	58,67 ± 22,85		
	6 meses	75,38 ± 7,95	59,00 ± 13,13		
	1 ano	74,20 ± 8,51	58,75 ± 13,55		
FEAE	Pré-operatório	36,25 ± 8,88	44,00 ± 8,34	0,775	0,383
	POI	42,88 ± 14,88	45,78 ± 8,38		
	6 meses	44,13 ± 13,92	47,67 ± 7,09		
	1 ano	42,75 ± 11,90	48,83 ± 8,66		
VSFVE	Pré-operatório	70,25 ± 24,62	60,67 ± 13,95	0,530	0,394
	POI	66,88 ± 33,14	53,67 ± 19,46		
	6 meses	64,75 ± 30,47	51,17 ± 16,71		
	1 ano	60,38 ± 29,95	50,00 ± 18,50		
VDFVE	Pré-operatório	151,75 ± 43,89	163,00 ± 53,52	0,667	0,948
	POI	140,38 ± 41,87	134,17 ± 41,29		
	6 meses	138,63 ± 40,57	135,33 ± 44,38		
	1 ano	131,13 ± 37,59	123,50 ± 41,62		
FEVE	Pré-operatório	56,38 ± 8,48	60,00 ± 2,45	0,892	0,320
	POI	54,25 ± 9,87	57,67 ± 5,43		
	6 meses	55,00 ± 9,43	59,00 ± 1,55		
	1 ano	53,38 ± 10,08	58,33 ± 1,97		

Análise de subgrupo em relação à presença de fibrilação atrial. Valores = média ± desvio-padrão. P_A: significância estatística da comparação dos grupos em relação ao comportamento ao longo do estudo, P_B: significância estatística da comparação das médias entre os grupos nos diversos tempos avaliados. FA = fibrilação atrial, FEAE = fração de ejeção do átrio esquerdo, POI = pós-operatório imediato, VDFAE = volume diastólico final do átrio esquerdo, VSFAE = volume sistólico final do átrio esquerdo, FEVE = fração de ejeção do átrio esquerdo, VDFVE = volume diastólico final do átrio esquerdo, VSFVE = volume sistólico final do átrio esquerdo

As frações de ejeção do ventrículo esquerdo (FEVE), nos períodos pré-operatório, pós-operatório imediato, 6 meses e 1 ano, foram $57,93 \pm 6,67\%$, $55,71 \pm 8,18\%$, $56,71 \pm 7,28\%$ e $55,50 \pm 7,92\%$, respectivamente. Não houve efeito de condição de avaliação na análise desta variável ($P = 0,260$). Ao final do estudo, houve redução discreta na fração de ejeção quando comparada ao momento pré-operatório, porém sem significância estatística. Em média, houve redução de 4,2% na fração de ejeção ventricular.

Foi realizada análise de subgrupo, levando em consideração a presença de fibrilação atrial (Tabela 1). Não houve diferença estatisticamente significativa em relação ao comportamento dos grupos estudados ao longo do estudo, e na comparação das médias nos diversos tempos avaliados em relação às variáveis: volume sistólico e diastólico do átrio esquerdo, fração de ejeção do átrio esquerdo, volume sistólico do ventrículo esquerdo, volume diastólico do ventrículo esquerdo e fração de ejeção do ventrículo esquerdo.

DISCUSSÃO

Existem diversas técnicas operatórias que podem ser aplicadas ao aparelho valvar mitral com a finalidade de conservar a válvula. Os autores que defendem a utilização do anel protético na plastia mitral advogam que este dispositivo estabiliza o componente posterior do anel mitral, evitando redilatação anular, mecanismo esse relacionado com a redução da durabilidade do reparo valvar. Contudo, estudos experimentais e clínicos identificaram efeitos fisiopatológicos desfavoráveis à utilização dos anéis protéticos. O implante destes anéis tem a desvantagem de alterar a morfologia fisiológica do anel mitral, tornando o formato em sela do anel mitral mais achatado, afetando o fluxo sanguíneo transmitral. Materiais protéticos intracardíacos têm predisposição à ocorrência de infecção, trombose, formação de pannus ou trombos.

A utilização do anel protético está associada ao movimento anterior sistólico da cúspide anterior da valva mitral, levando à obstrução da via de saída do ventrículo esquerdo e à disfunção ventricular esquerda. Calcificação e fibrose tardia no local de implantação do anel protético têm sido descritas em pacientes reexplorados após o reparo valvar. As técnicas de plastia mitral sem utilização de anel protético preservam a dinâmica da valva mitral, preservando a função do ventrículo esquerdo. As complicações relacionadas à inserção de um material protético são evitadas, além de apresentar um custo menor [17].

Recentemente, Fundarò et al. [17] publicaram uma revisão dos principais estudos que analisaram os resultados clínicos das técnicas de anuloplastia sem anel protético. Um dos pontos mais significativos deste estudo foi classificar estas técnicas em dois tipos de acordo com a localização do procedimento:

anuloplastia mural e comissural. As anuloplastias murais foram subdivididas em plicatura semicircular, quando é realizado um encurtamento de todo segmento posterior do anel mitral; e a plicatura segmentar, quando é realizada a plicatura no anel mitral correspondente ao segmento da cúspide posterior retirada na ressecção quadrangular.

Os melhores resultados imediatos e tardios foram encontrados nos pacientes portadores de etiologia degenerativa submetidos à plicatura segmentar ou redução semicircular. Na avaliação imediata, os pacientes submetidos a estas técnicas apresentaram baixas taxas de insuficiência mitral residual, entre 1% e 2%, sendo que na maioria dos estudos não foi observada falência estrutural precoce do reparo valvar. A avaliação de médio prazo evidenciou resultados excelentes. A sobrevida atuarial foi aproximadamente 90% em 5 anos. Além disso, os melhores resultados de sobrevida livre de reoperação foram encontrados nos pacientes submetidos à plicatura segmentar ou redução semicircular, especialmente nos pacientes com insuficiência mitral degenerativa. As curvas de sobrevida atuarial livre de tromboembolismo e de endocardite apresentaram excelentes resultados. Os autores concluíram que as técnicas de plicatura segmentar e semicircular podem ser opções válidas e seguras, principalmente em pacientes com prolapso da cúspide posterior associado a dilatações discretas do anel mitral, reavivando a dúvida em relação à necessidade da utilização dos anéis protéticos.

Brandão et al. [20] encontraram excelentes resultados clínicos na plastia da valva mitral com emprego da técnica de Duplo Teflon, durante 10 anos de acompanhamento. A sobrevida atuarial foi de $94,1 \pm 3,6\%$, a livre de tromboembolismo foi de $97,3 \pm 1,5\%$ e a livre de reoperação de $99,2 \pm 0,8\%$.

No presente estudo, foram avaliados 14 pacientes portadores de prolapso valvar mitral com acometimento da cúspide posterior, submetidos à técnica do Duplo Teflon. Esta técnica, classificada em 2007 por Fundarò et al. [17] como anuloplastia segmentar, obteve resultado clínico semelhante aos encontrados na literatura, sendo este estudo pioneiro na análise ecocardiográfica tridimensional do remodelamento pós-operatório das cavidades esquerdas de uma população homogênea com doença valvar degenerativa submetida à correção cirúrgica com o uso de uma técnica de anuloplastia sem utilização de anel protético ao longo de 1 ano.

Estudos anteriores com ecocardiografia bidimensional demonstraram redução significativa nos volumes do átrio esquerdo e ventrículo esquerdo após a correção da insuficiência valvar com ou sem utilização de anel mitral [19,24].

Mor-Avi e Lang [23] demonstraram que a ecocardiografia tridimensional apresenta acurácia melhor do que o método bidimensional para a avaliação dos

volumes cavitários em relação à ressonância nuclear magnética, considerada padrão ouro. Existem poucos dados na literatura sobre o remodelamento das cavidades esquerdas após a plastia mitral utilizando a ecocardiografia tridimensional. Além disso, as populações estudadas são etiologicamente heterogêneas e, em geral, submetidas à plastia mitral por meio de técnicas que utilizam anéis protéticos. O presente estudo descreve aspecto da morfologia e da função do átrio esquerdo e ventrículo esquerdo ao longo de 1 ano de pós-operatório, em uma população homogênea em relação à etiologia da insuficiência mitral, submetidos à plastia mitral sem utilização de anéis protéticos.

No presente estudo, observamos um comportamento distinto dos volumes sistólico e diastólico das câmaras esquerdas ao longo do estudo. Em relação aos volumes sistólicos, o AE e VE apresentaram um comportamento semelhante, reduzindo seus volumes progressivamente ao longo do estudo em 19,9% e 15,4%, respectivamente. O padrão de redução progressiva dos volumes sistólicos das câmaras esquerdas observado neste estudo pode refletir o fenômeno de remodelamento reverso cardíaco após a correção da insuficiência mitral.

Observamos, ainda, que a média do volume sistólico do VE, observado ao final do estudo, retorna a valores considerados dentro dos limites da normalidade. Em relação aos volumes diastólicos, o AE e VE também apresentaram um comportamento semelhante, reduzindo seus volumes no período pós-operatório imediato, mantendo-se estável ao longo do estudo. O padrão de redução imediata dos volumes diastólicos das câmaras esquerdas observado neste estudo deve estar relacionado à interrupção da sobrecarga de volume imposta pela insuficiência mitral logo após a correção cirúrgica.

A fibrilação atrial é um preditor independente de eventos cardiovasculares [25]. Nesta série, aproximadamente metade dos pacientes apresentavam esta arritmia ao longo do estudo. Realizamos uma análise de subgrupo para avaliar se a presença da fibrilação atrial poderia ter impacto nos resultados encontrados no estudo. Não evidenciamos alterações significativas no comportamento das variáveis estudadas ao longo do estudo, demonstrando que a plastia mitral permitiu remodelamento reverso atrial e ventricular independente da fibrilação atrial. É possível que os pacientes que persistam com a fibrilação atrial ao longo do tempo apresentem diferenças não no comportamento, mas sim na magnitude do remodelamento. Identificamos tendência a remodelamento reverso mais intenso nos pacientes com manutenção da contração atrial. Porém, os resultados obtidos devem ser vistos com cautela, devido ao número pequeno de pacientes alocados em cada grupo nesta análise.

Neste estudo, foi utilizada a ecocardiografia tridimensional transtorácica, uma tecnologia nova, em

desenvolvimento, que tem demonstrado acurácia superior ao método bidimensional. Acreditamos que, em um futuro próximo, a ecocardiografia tridimensional será uma ferramenta obrigatória e indispensável nos centros que se propõem a realizar cirurgia conservadora valvar.

CONCLUSÃO

Concluimos que os pacientes submetidos à plastia valvar mitral com o uso da técnica de Duplo Teflon apresentaram remodelamento reverso tanto do átrio esquerdo, como do ventrículo esquerdo. Esta redução nos volumes cavitários esteve associada à melhora da função atrial esquerda.

REFERÊNCIAS

1. Enriquez-Sarano M, Akins CW, Vahanian A. Mitral regurgitation. *Lancet*. 2009;373(9672):1382-94.
2. Klein AL, Burstow DJ, Tajik AJ, Zachariah PK, Taliencio CP, Taylor CL, et al. Age-related prevalence of valvular regurgitation in normal subjects: a comprehensive color flow examination of 118 volunteers. *J Am Soc Echocardiogr*. 1990;3(1):54-63.
3. Nkomo VT, Gardin JM, Skelton TN, Gottdiener JS, Scott CG, Enriquez-Sarano M. Burden of valvular heart diseases: a population-based study. *Lancet*. 2006;368(9540):1005-11.
4. Jung B, Baron G, Butchart EG, Delahaye F, Gohlke-Bärwolf C, Levang OW, et al. A prospective survey of patients with valvular heart disease in Europe: The Euro Heart Survey on Valvular Heart Disease. *Eur Heart J*. 2003;24(13):1231-43.
5. Pomerantzeff PMA, Brandão CMA, Monteiro ACM, Nersessian AC, Zeratti AE, Stolf NAG, et al. Plástica da valva mitral: resultados tardios de doze anos de experiência e evolução das técnicas. *Rev Bras Cir Cardiovasc*. 1994;9(1):22-8.
6. Cheng TO, Barlow JB. Mitral leaflet billowing and prolapse: its prevalence around the world. *Angiology*. 1989;40(2):77-87.
7. Olson LJ, Subramanian R, Ackermann DM, Orszulak TA, Edwards WD. Surgical pathology of the mitral valve: a study of 712 cases spanning 21 years. *Mayo Clin Proc*. 1987;62(1):22-34.
8. Salomon NW, Stinson EB, Griep RB, Shumway NE. Surgical treatment of degenerative mitral regurgitation. *Am J Cardiol*. 1976;38(4):463-8.
9. Fedak PW, McCarthy PM, Bonow RO. Evolving concepts and technologies in mitral valve repair. *Circulation*. 2008;117(7):963-74.

10. Shah PM, Raney AA, Duran CM, Oury JH. Multiplane transesophageal echocardiography: a roadmap for mitral valve repair. *J Heart Valve Dis.* 1999;8(6):625-9.
11. Agricola E, Oppizzi M, De Bonis M, Maisano F, Toracca L, Bove T, et al. Multiplane transesophageal echocardiography performed according to the guidelines of the American Society of Echocardiography in patients with mitral valve prolapse, flail, and endocarditis: diagnostic accuracy in the identification of mitral regurgitant defects by correlation with surgical findings. *J Am Soc Echocardiogr.* 2003;16(1):61-6.
12. Carpentier AF, Lessana A, Relland JY, Belli E, Mihaileanu S, Berrebi AJ, et al. The "physio-ring": an advanced concept in mitral valve annuloplasty. *Ann Thorac Surg.* 1995;60(5):1177-85.
13. Enriquez-Sarano M, Schaff HV, Orszulak TA, Tajik AJ, Bailey KR, Frye RL. Valve repair improves the outcome of surgery for mitral regurgitation. A multivariate analysis. *Circulation.* 1995;91(4):1022-8.
14. Horskotte D, Schulte HD, Bircks W, Strauer BE. The effect of chordal preservation on late outcome after mitral valve replacement: a randomized study. *J Heart Valve Dis.* 1993;2(2):150-8.
15. Jokinen JJ, Hippeläinen MJ, Pitkänen OA, Hartikainen JE. Mitral valve replacement versus repair: propensity-adjusted survival and quality-of-life analysis. *Ann Thorac Surg.* 2007;84(2):451-8.
16. David TE. Outcomes of mitral valve repair for mitral regurgitation due to degenerative disease. *Semin Thorac Cardiovasc Surg.* 2007;19(2):116-20.
17. Fundarò P, Tartara PM, Villa E, Fratto P, Campisi S, Vitali EO. Mitral valve repair: is there still a place for suture annuloplasty? *Asian Cardiovasc Thorac Ann.* 2007;15(4):351-8.
18. Pomerantzeff PMA, Brandão CMA, Rossi EG, Cardoso LF, Tarasoutchi F, Grimberg M, et al. Quadrangular resection without ring annuloplasty in mitral valve repair. *Cardiovasc Eng.* 1997;2(4):271-3.
19. Pomerantzeff PM, Brandão CM, Souza LR, Vieira ML, Grimberg M, Ramires JA, et al. Posterior mitral leaflet repair with a simple segmental annulus support: the 'double-Teflon technique'. *J Heart Valve Dis.* 2002;11(2):160-4.
20. Brandão CM, Guedes MA, Silva MF, Vieira ML, Pomerantzeff PM, Stolf NA. Mitral valve repair with "Double Teflon" technique: 10-year results. *Rev Bras Cir Cardiovasc.* 2007;22(4):448-53.
21. Enriquez-Sarano M, Freeman WK, Tribouilloy CM, Orszulak TA, Khandheria BK, Seward JB, et al. Functional anatomy of mitral regurgitation: accuracy and outcome implications of transesophageal echocardiography. *J Am Coll Cardiol.* 1999;34(4):1129-36.
22. Monin JL, Dehant P, Roiron C, Monchi M, Tabet JY, Clerc P, et al. Functional assessment of mitral regurgitation by transthoracic echocardiography using standardized imaging planes diagnostic accuracy and outcome implications. *J Am Coll Cardiol.* 2005;46(2):302-9.
23. Mor-Avi V, Lang RM. Three-dimensional echocardiographic evaluation of the heart chambers: size, function, and mass. *Cardiol Clin.* 2007;25(2):241-51.
24. Deloche A, Jebara VA, Relland JY, Chauvaud S, Fabiani JN, Perier P, et al. Valve repair with Carpentier techniques. The second decade. *J Thorac Cardiovasc Surg.* 1990;99(6):990-1001.
25. Alexiou C, Doukas G, Oc M, Oc B, Swanevelder J, Samani NJ, et al. The effect of preoperative atrial fibrillation on survival following mitral valve repair for degenerative mitral regurgitation. *Eur J Cardiothorac Surg.* 2007;31(4):586-91.