

Implante de cardio-desfibrilador em gestantes com cardiomiopatia hipertrófica

Implantable cardioverter-defibrillator in pregnant women with hypertrophic cardiomyopathy

Leonardo Jorge Cordeiro de PAULA¹, Henrique Barbosa RIBEIRO², Roberto Márcio de OLIVEIRA JÚNIOR³, Kátia Regina da SILVA⁴

RBCCV 44205-1205

Resumo

Descrevemos os casos de duas gestantes portadoras de cardiomiopatia hipertrófica com alto risco de morte súbita arritmica, que foram submetidas a implante de cardioversor-desfibrilador automático (CDI) no intercurso da gestação. O momento para a realização do procedimento e os cuidados necessários para o implante do CDI durante a gestação são discutidos e foram os principais objetivos deste relato.

Descritores: Desfibriladores implantáveis. Cardiomiopatia hipertrófica. Morte súbita cardíaca. Gravidez.

Abstract

We describe the successful implantation of a cardioverter-defibrillator (ICD) in two pregnant women with hypertrophic cardiomyopathy at high risk. The indication of ICD and the necessary care for ICD implantation during pregnancy are discussed and were the main objectives of this case report.

Descriptors: Defibrillators, implantable. Cardiomyopathy, hypertrophic. Death, sudden, cardiac. Pregnancy.

INTRODUÇÃO

A cardiomiopatia hipertrófica (CMH) tem caráter genético autossômico dominante e é caracterizada por hipertrofia ventricular esquerda, especialmente do septo interventricular, na ausência de outras condições que justifiquem essa alteração anatômica [1,2].

A morte súbita cardíaca (MSC), com incidência anual de 1%, é a complicação mais grave dessa doença [2,3]. O risco de

arritmias fatais aumenta, entretanto, quando: a espessura do septo ventricular é maior que 30 mm; taquicardia ventricular é detectada; o paciente refere síncope ou quando há casos de morte súbita em familiares jovens. A prevenção da MSC com o uso de cardioversor-desfibrilador automático (CDI) tem sido preconizada nos pacientes com alto risco [1-3].

Existem poucos relatos de implante de CDI em gestantes, não havendo padronização para o procedimento nessa condição [4]. A aplicação de terapias de choque em

1. Médico Cardiologista, Médico Assistente da Unidade de Emergência do Instituto do Coração (InCor - HCFMUSP).
2. Médico Cardiologista, Médico Assistente da Unidade Coronária do Instituto do Coração (InCor - HCFMUSP).
3. Médico Cardiologista, Especialista em Estimulação Cardíaca Artificial, Pós-graduando (Doutorado) do Programa de Pós-graduação em Cirurgia Torácica e Cardiovascular da Faculdade de Medicina da Universidade de São Paulo (FMUSP).
4. Doutora em Ciências - Programa de Pós-graduação em Cirurgia Torácica e Cardiovascular da Faculdade de Medicina da Universidade de São Paulo (FMUSP); Enfermeira de Pesquisa da Unidade Cirúrgica de Estimulação Elétrica e Marcapasso do Instituto do Coração (InCor - HCFMUSP).

Trabalho realizado no Instituto do Coração do Hospital das Clínicas da Faculdade de Medicina da Universidade de São Paulo (InCor - HCFMUSP)/Instituto do Coração (InCor - HCFMUSP) Unidade de Estimulação Elétrica e Marcapasso, São Paulo, SP, Brasil.

Endereço para correspondência:

Kátia Regina Silva

Av. Dr. Enéas de Carvalho Aguiar, 44, Bloco II, 2 andar, sala 3 - São Paulo, SP, Brasil - CEP: 05403-000.

E-mail: katia.regina@incor.usp.br

Artigo recebido em 10 de junho de 2010

Artigo aprovado em 21 de julho de 2010

gestantes portadoras de CDI, relatada em dois estudos, não interferiu no desenvolvimento fetal [4,5].

O objetivo do presente relato é descrever o caso de duas pacientes com CMH que foram submetidas ao implante de CDI para prevenção de MSC no intercurso da gestação.

RELATO DOS CASOS

Caso 1

JMG, 24 anos de idade, na 29^a semana de gestação, apresentava síncope havia nove meses, sem pródromos ou fatores associados. O ecocardiograma transtorácico mostrou CMH com septo ventricular de 29 mm e o eletrocardiograma de 24 horas detectou taquicardia ventricular não sustentada (TVNS). A paciente referia ter irmão com CDI por parada cardiorrespiratória recuperada e CMH.

Caso 2

TIGC, 17 anos de idade, na 26^a semana de gestação, apresentava episódios repetidos de síncope, sem pródromos ou fatores desencadeantes, associados a dispneia progressiva. O ecocardiograma transtorácico diagnosticou CMH com septo interventricular com 30 mm de espessura. A paciente referia morte súbita sem diagnóstico etiológico em irmão jovem e mãe com diagnóstico recente de CMH.

Técnica de implante do CDI

O procedimento de implante foi realizado, em ambos os casos, sob sedação intravenosa e anestesia local. O abdome das pacientes foi protegido por manta de chumbo. O cabo-eletrodo transvenoso foi implantado, com auxílio de fluoroscopia, no septo apical do ventrículo direito e o gerador de pulsos, alojado em posição subcutânea infraclavicular esquerda (Figura 1). Não foi realizado teste de desfibrilação.

Cuidados especiais durante a gestação e o parto

Ambas as gestações transcorreram sem anormalidades. Durante o parto, o ritmo cardíaco foi monitorado e as terapias de choque desligadas, voltando-se à programação prévia do CDI após o procedimento.

Ao final do puerpério, as pacientes foram submetidas ao teste de desfibrilação. Sob sedação intravenosa, a fibrilação ventricular foi induzida e, em ambos os casos, o choque automático de 20J foi efetivo para desfibrilar o coração.

Durante o acompanhamento de $2,7 \pm 0,2$ anos, não houve relato de episódios sugestivos de baixo fluxo cerebral ou de insuficiência cardíaca. Os contadores diagnósticos do CDI não registraram terapias apropriadas para taquicardia ou fibrilação ventricular. Uma das pacientes apresentou,

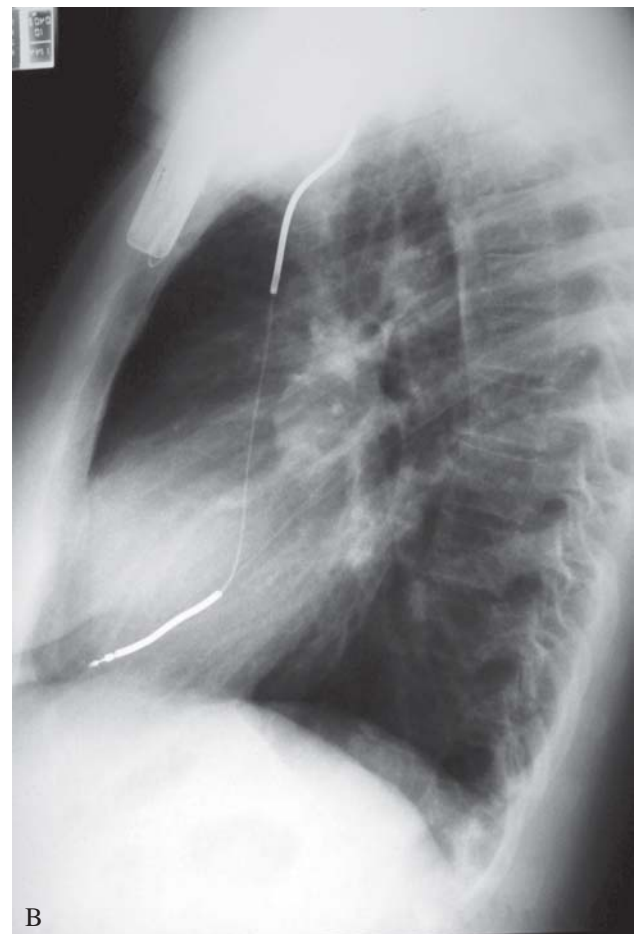
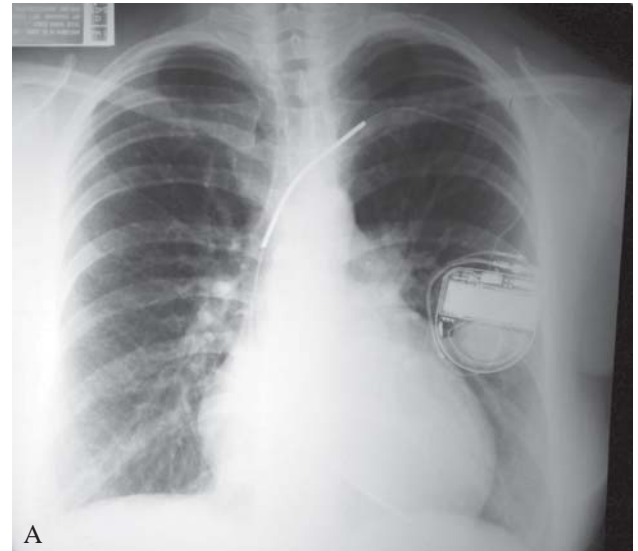

Fig. 1 – A: Radiografia torácica em posição pósterio-anterior (A) e perfil (B), demonstrando a posição dos cabos-eletrodos do CDI implantado pela veia cefálica esquerda.

Tabela 1. Dados do Procedimento e Programação do Cardio-desfibrilador implantável

Características	Paciente 1	Paciente 2
Data do implante	26/04/2007	13/08/2007
Tipo de sistema	VVI, RD	VVI, RD
Via de acesso	Veia Cefálica esquerda	Veia Subclávia esquerda
Marca e modelo do cabo-eletrodo	Medtronic 6949	Medtronic 6949
Marca e modelo do gerador de pulsos	Medtronic Entrust D154	Medtronic Entrust D154
Programação do CDI		
Frequência mínima	40 bpm	40 bpm
Monitoração de TV	130-170 bpm	146-170 bpm
Estimulação Anti-taquicardia	171-194 bpm	171-194 bpm
Terapias com Choque	>194 bpm	>194 bpm

VVIRD= CDI de câmara única; bpm= batimentos por minuto

entretanto, terapias de choque inapropriadas por detecção de ruído e necessitou de substituição do cabo-eletrodo, que mostrava aumento da impedância de estimulação. Não foram observadas anomalias ou distúrbio de crescimento nas crianças destas gestações (Tabela 1).

DISCUSSÃO

A despeito de sua baixa prevalência, a CMH é causa importante de MSC em indivíduos jovens [1-6]. Os principais fatores de risco para arritmias fatais nesses pacientes são a história de morte súbita em familiares jovens, a presença de síncope de origem indeterminada, a hipotensão arterial durante o exercício, a espessura do septo ventricular e" 30 mm e episódios de TVNS no Holter de 24 horas [1-3,6].

No presente relato, o diagnóstico da CMH foi realizado durante a gestação. A identificação de múltiplos fatores de risco para a MSC justificou a indicação do uso de CDI no curso da gestação.

Além dos cuidados anestésicos habituais para gestantes, dois pontos mereceram atenção especial: o risco de malformações pelo uso da fluoroscopia utilizada para guiar o posicionamento dos cabos-eletrodos e a falta de conhecimento das consequências da indução de fibrilação ventricular e aplicação do choque, necessários para testar a integridade e a eficiência do sistema implantado.

Dentre as alternativas descritas para evitar a exposição fetal à radiação, foi proposto o implante guiado pelo ecocardiograma [7] ou por mapeamento eletroanatômico [8]. No presente relato, face ao baixo risco de danos fetais pela radiação no terceiro trimestre de gestação, optou-se pela fluoroscopia, associada ao uso de manta de chumbo sobre o abdome das gestantes, como proteção adicional.

Não existem evidências na literatura de que a indução de fibrilação ventricular e os choques aplicados no teste de desfibrilação durante o implante causem alterações fetais. A aplicação automática de choque em gestantes já portadoras de CDI não causou repercussões maternas ou fetais [4,5]. Por outro lado, a real necessidade do teste de desfibrilação intra-operatório é alvo de controvérsias. Estudos clínicos mostram que em apenas 4% dos pacientes os choques são ineficazes para reverter a fibrilação ventricular induzida durante o implante de CDI [9,10]. Esses estudos mostraram, ainda, que choques ineficazes são pouco frequentes em pacientes com contratilidade ventricular preservada [9,10]. Nos casos aqui relatados, optou-se pela não realização do teste de desfibrilação.

O baixo risco de malformações pela radiação após o primeiro trimestre da gestação, que permitiu o uso da fluoroscopia, assim como boa função ventricular das pacientes, que evitou a realização do teste de desfibrilação, tornaram o implante de CDI nessas pacientes um procedimento rotineiro, a despeito da gestação em curso.

REFERÊNCIAS

1. Maron BJ, McKenna WJ, Danielson GK, Kappenberger LJ, Kuhn HJ, Seidman CE, et al. American College of Cardiology/ European Society of Cardiology clinical expert consensus document on hypertrophic cardiomyopathy. A report of the American College of Cardiology Foundation Task Force on Clinical Expert Consensus Documents and the European Society of Cardiology Committee for Practice Guidelines. J Am Coll Cardiol. 2003;42(9):1687-713.

2. Maron BJ, Spirito P, Shen WK, Haas TS, Formisano F, Link MS, et al; Task Force on Clinical Expert Consensus Documents. American College of Cardiology; Committee for Practice Guidelines. European Society of Cardiology. Implantable cardioverter-defibrillators and prevention of sudden cardiac death in hypertrophic cardiomyopathy. *JAMA*. 2007;298(4):405-12.
3. Martinelli Filho M, Zimerman LI, Lorga AM, Vasconcelos JTM, Rassi A Jr, et al. Diretrizes brasileiras de dispositivos cardíacos eletrônicos implantáveis (DCEI). *Arq Bras Cardiol*. 2007;89(6):e210-37.
4. Natale A, Davidson T, Geiger MJ, Newby K. Implantable cardioverter-defibrillators and pregnancy: a safe combination? *Circulation*. 1997;96(9):2808-12.
5. Bonini W, Botto GL, Broffoni T, Dondina C. Pregnancy with an ICD and a documented ICD discharge. *Europace*. 2000;2(1):87-90.
6. Spirito P, Autore C, Rapezzi C, Bernabò P, Badagliacca R, Maron MS, et al. Syncope and risk of sudden death in hypertrophic cardiomyopathy. *Circulation*. 2009;119(13):1703-10.
7. Abello M, Peinado R, Merino JL, Gnoatto M, Mateos M, Silvestre J, et al. Cardioverter defibrillator implantation in a pregnant woman guided with transesophageal echocardiography. *Pacing Clin Electrophysiol*. 2003;26(9):1913-4.
8. Merino JL, Peinado R, Silvestre J. Dual-chamber implantable cardioverter defibrillator implantation guided by non-fluoroscopic electro-anatomical navigation. *Europace*. 2008;10(9):1124-5.
9. Day JD, Doshi RN, Belott P, Birgersdotter-Green U, Behboodikhah M, Ott P, et al. Inductionless or limited shock testing is possible in most patients with implantable cardioverter-defibrillators/cardiac resynchronization therapy defibrillators: results of the multicenter ASSURE Study (Arrhythmia Single Shock Defibrillation Threshold Testing Versus Upper Limit of Vulnerability: Risk Reduction Evaluation With Implantable Cardioverter-Defibrillator Implantations). *Circulation*. 2007;115(18):2382-9.
10. Lima CEB, Martinelli Filho M, Silva RT, Tamaki WT, Oliveira JC, Martins DC, et al. Portadores de CDI com limiar de desfibrilação elevado: evolução clínica e alternativas terapêuticas. *Arq Bras Cardiol*. 2008;90(3):177-84.