

Tratamento híbrido das doenças complexas da aorta torácica

Hybrid procedures for complex thoracic aortic diseases

José Carlos INGRUND¹, Felipe NASSER², Seleno Glauber de JESUS-SILVA³, Renán Prado LIMACO⁴, Francisco Leonardo GALASTRI⁵, Marcelo Calil BURIHAN⁶, Carlos Edson Campos CUNHA FILHO⁷, Adnan NESER⁸

RBCCV 44205-1191

Resumo

Introdução: O tratamento híbrido das lesões complexas da aorta torácica (LCAT) requer a revascularização de uma ou mais artérias supra-aórticas, seguida do implante de endoprótese, com morbidade e mortalidade presumidamente mais baixas que a cirurgia convencional.

Objetivos: Avaliar a técnica e resultados do tratamento híbrido das LCAT.

Métodos: Durante dois anos, 12 pacientes com LCAT foram submetidos a procedimentos híbridos, incluindo aneurismas do arco aórtico e dissecções aórticas agudas Stanford A e B. Todos possuíam indicação de tratamento invasivo, além de zona de ancoragem proximal inadequada (menor que 20 mm). Metade era do sexo masculino e a média de idade de 55,5 anos (42 a 78). Pelo menos três fatores de risco cardiovascular estavam presentes em 75% dos pacientes. A média de seguimento foi de 10,9 meses (2 a 25), com acompanhamento clínico e tomográfico.

Resultados: O sucesso técnico inicial foi alcançado em 10

pacientes. Todas as derivações dos vasos supra-aórticos foram realizadas em ambiente cirúrgico e os procedimentos endovasculares em sala de radiologia vascular. A “técnica do varal” foi empregada em seis casos. Dois óbitos ocorreram nos primeiros 30 dias do procedimento. Nenhuma migração da endoprótese foi observada. Nenhum paciente apresentou paraplegia, acidente vascular cerebral, insuficiência renal, hemorragia ou coagulopatia, conversão cirúrgica eletiva ou de emergência.

Conclusão: O tratamento híbrido das LCAT é viável, especialmente em pacientes de alto risco. Uma adequada integração das técnicas cirúrgica e endovascular, além do acompanhamento clínico e radiológico adequado, tornam esta técnica uma ótima opção à cirurgia convencional.

Descritores: Aneurisma da aorta torácica. Aorta torácica. Aneurisma dissecante. Ultrassonografia de intervenção. Implante de prótese vascular.

1. Especialista em Cirurgia Vascular; Coordenador do Serviço de Angiorradiologia e Cirurgia Vascular do Hospital Santa Marcelina/SP.
2. Doutor em Medicina; Chefe do Departamento de Angiorradiologia e Cirurgia Endovascular do Hospital Santa Marcelina/SP.
3. Especialista em Radiologia Intervencionista e Cirurgia Endovascular; Cirurgião vascular e endovascular assistente do Hospital Santa Marcelina/SP.
4. Doutor; Chefe do Serviço de Cirurgia Cardiovascular do Hospital Santa Marcelina/SP.
5. Cirurgião Vascular; Médico residente de Angiorradiologia e Cirurgia Endovascular do Hospital Santa Marcelina/SP.
6. Mestre em Medicina; Cirurgião vascular assistente do Hospital Santa Marcelina/SP.
7. Cirurgião Cardíaco; Assistente do Serviço de Cirurgia Cardíaca do Hospital Santa Marcelina/SP.

8. Especialista em Cirurgia Vascular; Chefe do Serviço de Angiorradiologia e Cirurgia Vascular do Hospital Santa Marcelina/SP.

Trabalho realizado no Serviço de Angiorradiologia e Cirurgia Vascular do Hospital Santa Marcelina (HSM), São Paulo, SP, Brasil.

Endereço para correspondência:
Felipe Nasser. Rua Santa Marcelina, 177 - São Paulo, SP, Brasil.
CEP 08270-070.
E-mail: nasser.felipe@gmail.com

Artigo recebido em 20 de março de 2010
Artigo aprovado em 14 de julho de 2010

Abstract

Background: Hybrid procedures for the treatment of complex thoracic aortic diseases (CTAD) require the revascularization of one or more supra-aortic arteries, followed by the deployment of one or more aortic endoprosthesis, with lower morbidity and mortality compared to conventional surgery.

Objectives: To evaluate the technique and results of hybrid procedures for CTAD.

Methods: During two years, 12 patients with CTAD underwent hybrid procedures, including aortic arch aneurysms and acute Stanford A and B aortic dissections. All patients had formal indications to invasive treatment, and inadequate proximal landing zone (less than 20 mm). Half were male and the mean age was 55.5 years (42 to 78). At least three cardiovascular risk factors were present in 75% of patients. The average follow-up was 10.9 months (2 to 25), with periodic consultations and CT scans.

Results: The initial technical success was achieved in 10 patients. Bypasses of supra-aortic vessels were performed in a surgical environment and endovascular procedures in an interventional radiology facility. "Through-and-through" technique was used in six patients. Two deaths occurred in the first 30 days after the procedure. No endoprosthesis migration was observed. No patient had paraplegia, stroke, renal failure, bleeding or coagulopathy, elective or emergency surgical conversion.

Conclusion: Hybrid treatment of CTAD is feasible, especially in high risk patients. Proper integration of surgical and endovascular techniques, in addition to clinical and radiological surveillance, makes this technique a great alternative to conventional surgery.

Descriptors: Aortic aneurysm, thoracic. Aorta, thoracic. Aneurysm, dissecting. Ultrasonography, interventional. Blood vessel prosthesis implantation.

INTRODUÇÃO

As lesões complexas da aorta torácica (LCAT) incluem uma série de doenças que acometem a aorta ascendente, arco aórtico e aorta descendente e que obrigam a intervenção cirúrgica em um ou mais troncos supra-aórticos para possível correção da lesão original. As principais doenças das LCAT são os aneurismas degenerativos, pseudoaneurismas, dissecções, úlceras penetrantes de aorta, traumas e aneurismas micóticos. Dentre estas, destacam-se os aneurismas de aorta torácica (AAT), com incidência estimada de 6:100.000 pessoas/ano [1,2] e as dissecções de aorta (DA) com incidência de 10 a 20:1.000.000 pessoas/ano [3]. Aneurismas e dissecções apresentam risco progressivo de crescimento e ruptura [4]. A sobrevida em cinco anos é de 15% a 55% para os pacientes com AAT [5] e, nos casos em que há envolvimento do arco, a sobrevida é ainda menor.

O método convencional de reparo cirúrgico do arco aórtico com toracotomia, uso de prótese não biológica para troca de todo segmento aórtico acometido e reconstrução de um ou mais de seus três grandes vasos, é comumente acompanhado de morbidade significativa e alta mortalidade [6,7]. Em geral, neste tipo de tratamento, a necessidade de circulação extracorpórea e a hipotermia induzida resultam em complicações como perda sanguínea, instabilidade hemodinâmica e coagulopatia [8,9]. Mesmo com o uso de métodos de proteção neurológica intra-operatórias, estes procedimentos estão associados a incidência relevante de paraplegia (6% a 11%) e acidente vascular encefálico (3% a 19%) [10].

Embora o tratamento endovascular das lesões originadas e restritas à aorta descendente e abdominal represente um importante avanço na prática médica, o reparo das LCAT é ainda difícil em decorrência da necessidade de intervenção cirúrgica em um ou mais troncos supra-aórticos [11,12]. Essa abordagem é necessária com o propósito de aumentar a zona de ancoragem proximal da endoprótese, ao mesmo tempo em que preserva o fluxo sanguíneo cerebral e dos membros superiores. Em contrapartida, os recentes avanços tecnológicos obtidos na confecção destes dispositivos permitiram o tratamento de lesões com anatomia complexa, antes consideradas contraindicadas ao tratamento endovascular [13]. Especificamente para o arco aórtico, o conhecimento da anatomia tridimensional e o envolvimento de seus ramos são cruciais para o planejamento do tratamento híbrido. As cirurgias abertas anatômicas (*in situ*) e extra-anatômicas de revascularização dos troncos supra-aórticos fornecem um segmento proximal de aorta livre de doença adequado para a ancoragem da endoprótese.

Este estudo foi desenvolvido com o propósito de expor os resultados da correção híbrida das LCAT, em termos de resultados imediatos e em médio prazo e de suas complicações.

MÉTODOS

Trata-se de série de casos longitudinal, retrospectivo e observacional. No período de julho de 2007 a julho de 2009, 22 pacientes foram submetidos ao tratamento endovascular de doenças da aorta torácica. Destes, 16 pacientes

apresentavam envolvimento do arco aórtico. Foram incluídos neste trabalho somente doze pacientes que apresentavam LCAT e que receberam o tratamento híbrido neste período. Foram excluídos os pacientes que, embora apresentassem envolvimento do arco, não necessitaram da revascularização de artérias supra-aórticas e foram

submetidos somente à embolização da artéria subclávia esquerda. A distribuição dos gêneros foi igual em nossa amostra. A média etária foi de 55,5 anos (42 a 78). Todos os pacientes eram hipertensos, 50% diabéticos e 75% apresentavam três ou mais fatores de risco para doença cardiovascular (Tabela 1).

Tabela 1. Características demográficas, comorbidades e tipo da doença dos pacientes.

Paciente	Idade	Sexo	Comorbidades	Doença / quadro clínico
1	52	F	HAS/DPOC/DM/ICC	DA Tipo B + tronco bicarotídeo + dor torácica
2	51	M	HAS/DPOC/tabagismo	DA Tipo B + dissecação retrógrada + dor
3	53	M	HAS/DPOC/tabagismo/ICC	DA Tipo B + dissecação retrógrada + dor + disfagia
4	50	M	HAS/DM	Aneurisma de arco aórtico (6,5 cm de diâmetro) + disfagia
5	63	F	HAS/DM/ICo/tabagismo	Aneurisma de arco aórtico (6,0 cm de diâmetro) + dor + rouquidão
6	49	M	HAS/tabagismo/ICo	DA Tipo B + dor + transposição AMI-CDA
7	49	M	HAS/DM/tabagismo/DPOC	DA Tipo A + dor + ICC
8	45	F	HAS/DM	DA Tipo B + dissecação retrógrada + dor
9	66	M	HAS/DM/DPOC/ICo	AATD (6,5 cm de diâmetro) + dor
10	42	F	HAS/tabagismo/DPOC/ICC	DA Tipo A + dor
11	78	F	HAS/DPOC/ICo/ICC	DA Tipo A + dor
12	68	F	HAS/tabagismo	DA Tipo B + tronco bicarotídeo + dor + hemoptise

HAS: hipertensão arterial sistêmica; DPOC: doença pulmonar obstrutiva crônica; DM: diabetes mellitus; ICo: insuficiência coronariana; ICC: insuficiência cardíaca congestiva; DA: dissecação aórtica, AMI: artéria mamária interna; CDA: coronária descendente anterior; AATD: aneurisma de aorta torácica descendente

Tabela 2. Dados clínicos e características anatômicas dos pacientes.

	Dissecção aórtica	Nº de pacientes
Média de idade (anos)		54,1 (42-78)
Dissecção aguda (< 14 dias)		9
Dissecção crônica (> 14 dias)		-
DA Stanford Tipo A (Arco aórtico envolvido)		3
OE antes do TBc		1
OE entre TBc e ASE		2
DA Stanford Tipo B		6
OE após ASE sem dissecação retrógrada		3
OE após ASE com dissecação retrógrada		3
Ancoragem proximal da endoprótese		
Zona 0		3
Zona 1		6
Aneurisma de aorta		Nº de pacientes
Média de idade (anos)		59,6 (50-66)
Diâmetro médio do aneurisma (cm)		6,25 ± 0,25 cm
Envolvimento Arco aórtico entre TBc e ACCE		1
Envolvimento Arco aórtico entre ACCE e ASE		1
Envolvimento de ASE		1
Ancoragem proximal da endoprótese		
Zona 0		1
Zona 1		2

TBc: Tronco Braquiocefálico; ACCE: Artéria Carótida Comum Esquerda; ASE: Artéria Subclávia Esquerda. DA: dissecação de aorta; OE: orifício de entrada

Um paciente apresentava AAT descendente; dois, aneurisma de arco aórtico; três, DA tipo A e; seis, tipo B de Stanford (Tabela 2). As indicações do tratamento híbrido para os AAT foram a presença de um ou mais sintomas, como dor e compressão extrínseca, e diâmetro do saco aneurismático maior que 6,0 cm, com zona de ancoragem proximal na aorta menor que 20 mm. Já para os casos de DA, a indicação se baseou em sinais radiológicos de iminência de ruptura como hemotórax, sintomas compressivos, hemoptise ou dor torácica (refratária ao uso adequado das medicações anti-hipertensivas).

A indicação do tratamento híbrido nas DA tipo B de Stanford ocorreu em dois pacientes com tronco bicarotídeo, três com extensão proximal da dissecação, com envolvimento de artéria subclávia esquerda e artéria carótida comum esquerda, e um com revascularização do miocárdio prévia, associado à transposição da artéria mamária interna esquerda. Todos os pacientes eram sintomáticos e um já havia realizado tratamento prévio de AAT descendente em outro serviço. O diagnóstico foi realizado por radiografias de tórax, tomografia computadorizada (TC) e arteriografia em todos os casos. Tivemos a oportunidade de utilizar o ultrassom intravascular (IVUS) em dois casos selecionados.

O planejamento pré-operatório acerca da adequação do colo proximal da endoprótese foi baseado no mapa do arco aórtico contendo cinco zonas, descrito por Mitchell et al. [14] (Figura 1). A zona de ancoragem proximal desejada baseou-se na presença de um segmento de 20 mm de aorta

livre de doença. Os diâmetros de colo proximal da aorta torácica foram medidos por tomografia computadorizada, sendo realizado “oversize” das endopróteses em 20% para os casos de aneurisma e 10% para dissecções. Nos casos em que o colo proximal consistia de prótese de dacron

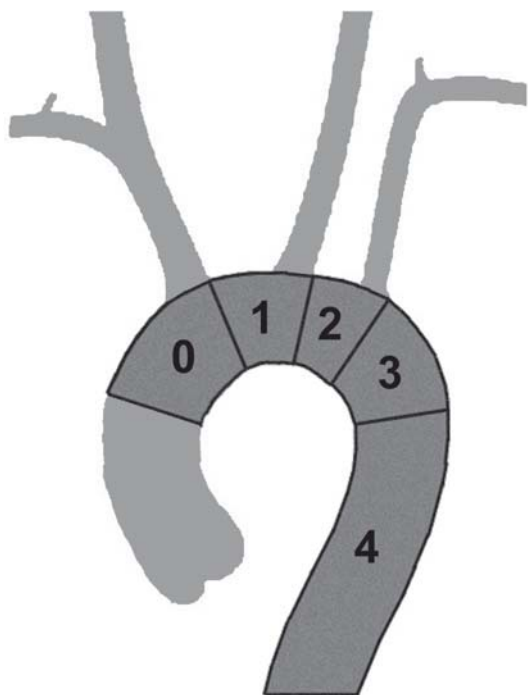


Fig. 1 – Classificação das zonas de ancoragem da aorta torácica, segundo Mitchell et al. [14]

cirúrgica em uma ponte aorto-aórtica, optamos pelo “oversize” de 15%.

As cirurgias de revascularização dos troncos supra-aórticos foram realizadas em centro cirúrgico e completadas, em segundo tempo, em sala de radiologia intervencionista. Todos os procedimentos foram realizados com anestesia geral e intubação orotraqueal, além de drenagem líquórica durante o procedimento endovascular. O conduto vascular utilizado nas cirurgias envolvendo a aorta ascendente foi o dacron, enquanto naqueles com cervicotomia exclusiva, o politetrafluoroetileno expandido (ePTFE).

RESULTADOS

As revascularizações realizadas compreenderam cinco reconstruções anatômicas (duas pontes aorto-aórticas com revascularização do tronco braquiocefálico e carótida esquerda, duas pontes bifurcadas aorto-braquiocefálica e aorto-carotídea esquerda e uma ponte aorto-bicarotídea) e sete reconstruções extra-anatômicas (cinco pontes sequenciais carotídeo-carotídeo-subclávia esquerda e duas pontes carotídeo-subclávia esquerda associada à transposição subclávio-carotídea direita). A dissecção da artéria femoral para acesso das endopróteses se fez necessária em oito casos e, em quatro casos, foi realizada a técnica totalmente percutânea. As revascularizações que necessitaram de troca do segmento da aorta ascendente foram realizadas com parada cardíaca total e circulação extracorpórea, enquanto nos casos em que apenas a revascularização supra-aórtica foi empregada, a anastomose proximal foi realizada por meio do pinçamento parcial da aorta, sem interrupção do fluxo (Figura 2).

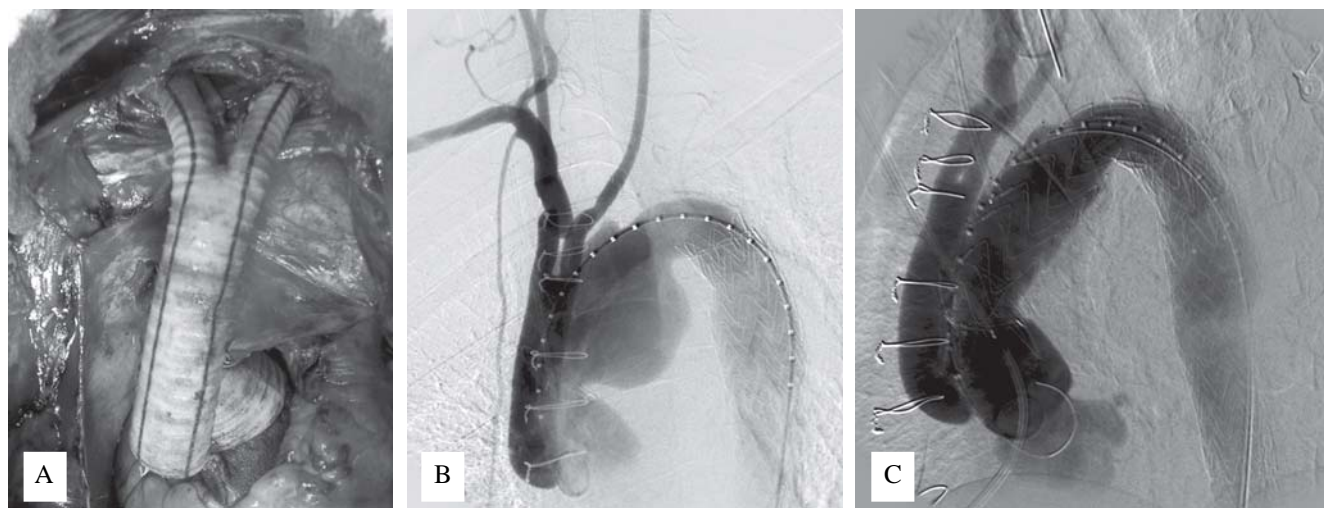


Fig. 2 – A: Paciente nº 5, portador de aneurisma de arco aórtico, tendo sido submetido há 4 anos a correção endovascular de aneurisma de aorta descendente. A: aspecto intra-operatório da correção do segmento proximal da aorta ascendente e da prótese bifurcada de dacron. O fio de marcapasso serve como orientação do posicionamento da endoprótese. B: Aortografia pré-implante da endoprótese, mostrando perviedade da reconstrução vascular. C: Aspecto final após implante de endoprótese 44x44x200mm

A anastomose dos bypasses para as artérias cervicais foi identificada através do implante de material radiopaco (fio de marcapasso), de forma a facilitar a liberação da endoprótese. Todos os acessos aórticos foram realizados através de esternotomia mediana. As dissecções aórticas tipo A e que envolviam arco aórtico e aorta descendente foram tratadas com procedimentos híbridos para reduzir tempo de circulação extracorpórea, tempo cirúrgico e coagulopatias. Todas as pontes carotídeo-carotídeas foram retroesofágicas (Figura 3).

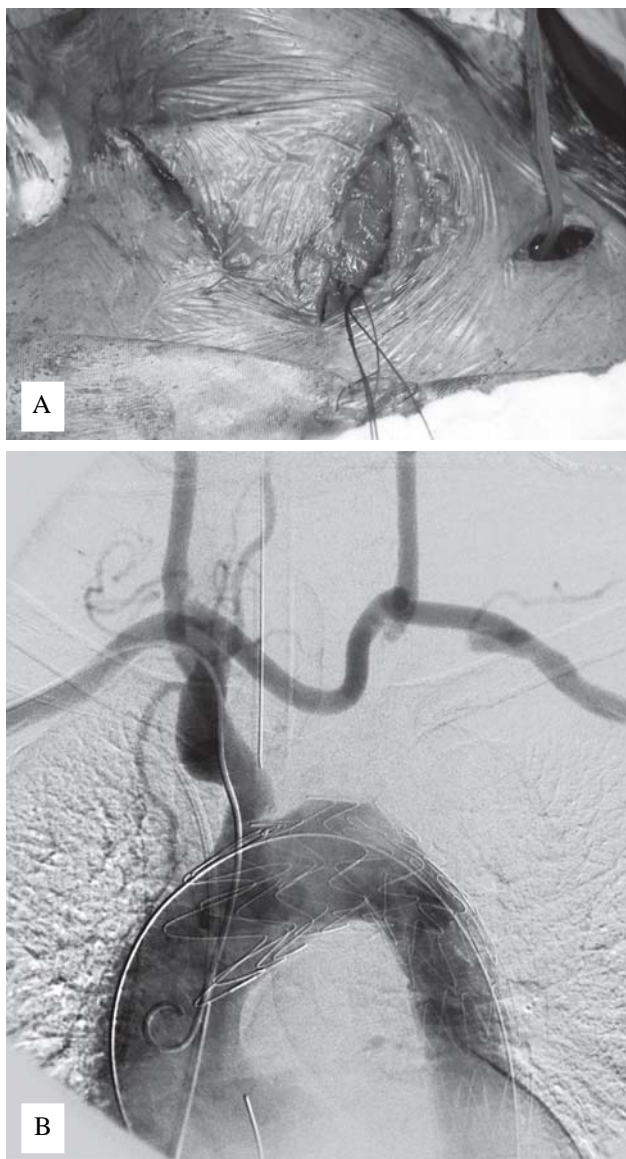


Fig. 3 – A: Paciente nº 8, portadora de dissecção aórtica acometendo a origem da artéria carótida comum esquerda. A: aspecto do acesso cervical para confecção das pontes sequenciais carotídeo-carotídeo-subclávia esquerda. B: Aortografia final após implante de endoprótese, com perviedade dos condutos cervicais extra-anatômicos criados e adequado selamento da parede aórtica

As endopróteses utilizadas foram onze Valiant (Medtronic), quatro Relay (Bolton Medical), uma Zenith TX2 (Cook Medical) e uma TAG (Gore), das quais onze com possuíam stents livres para ancoramento proximal. A técnica do varal (“*through-and-through technique*”) [15] foi utilizada em seis casos para identificação da luz verdadeira, auxílio na sustentação, ascensão e precisão do posicionamento da endoprótese em arcos muito angulados ou em aortas torácicas tortuosas. A ancoragem proximal das endopróteses se deu em quatro casos na zona 0 e em oito casos na zona 1.

O sucesso técnico imediato foi alcançado em dez (83,3%) casos. Dois óbitos ocorreram nos primeiros 30 dias após o procedimento, sendo um nas primeiras 24h devido à progressão da dissecção em sentido retrógrado e outro no 10º pós-operatório devido à infecção pulmonar e septicemia. Não ocorreu óbito adicional até este momento do seguimento e em nenhum dos casos observou-se migração da endoprótese. Nenhum dos pacientes apresentou paraplegia, acidente vascular encefálico, insuficiência renal aguda, hemorragia ou coagulopatia. Dois pacientes persistiram com vazamento proximal (“*endoleak*”) e necessidade de reintervenção nos primeiros 30 dias. Os vazamentos decorrentes do refluxo da artéria subclávia esquerda foram resolvidos com embolização da mesma utilizando molas fibradas de liberação livre no mesmo tempo

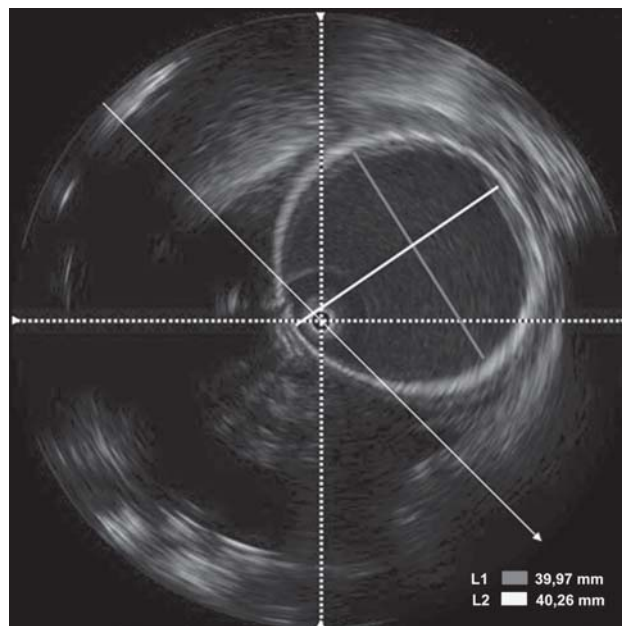


Fig. 4 - Ultrassom intravascular em paciente (nº 5) submetido à troca de segmento de aorta ascendente por prótese de dacron, a qual se destina como zona de ancoragem proximal de endoprótese. Apesar de o diâmetro nominal da prótese utilizada ser de 34mm, nota-se um aumento do mesmo para aproximadamente 40mm, correspondendo a uma dilatação de 18%

operatório. A resolução dos vazamentos proximais foi obtida por meio de uma nova intervenção endovascular, na qual foi realizado o posicionamento de outra endoprótese para extensão proximal da cobertura da área doente. Nenhum caso necessitou de conversão cirúrgica de emergência ou eletiva.

Em dois casos, utilizamos o ultrassom intravascular (IVUS) no intraoperatório com objetivo de obter informações complementares sobre as características do colo proximal, adaptação da endoprótese à parede da aorta e navegação deste dispositivo do acesso femoral até o local de implante (Figura 4). Em um paciente portador de dissecação aórtica, submetido à troca de segmento de aorta ascendente com prótese de dacron de 34 mm de diâmetro, notamos que, após três dias, o tecido havia sofrido dilatação de 18%, correspondendo a um diâmetro final de 40mm. Esta nova mensuração com auxílio do IVUS foi de extrema valia para a adequada seleção de endoprótese com diâmetro compatível.

O tempo médio de seguimento pós-operatório destes pacientes foi de 11 meses (2 a 25) com consultas ambulatoriais e controle tomográfico em 3, 6 e 12 meses no primeiro ano, e anualmente a partir de então. Nenhum paciente, até o presente momento, apresentou recidiva dos sintomas ou novo sintoma sugestivo de possível migração da endoprótese, ruptura da aorta ou oclusão vascular dos enxertos.

DISCUSSÃO

Após a introdução dos dispositivos de perfusão cerebral para a cirurgia aberta do arco aórtico, em 1990, foram obtidos significativos avanços nos resultados operatórios e redução da mortalidade [16,17]. Entretanto, observou-se que estes resultados requeriam uma seleção adequada dos pacientes, experiência técnica aprimorada em cirurgia cardiotorácica, volume cirúrgico e, mesmo assim, não conseguiram ser reproduzidos em muitos centros médicos pelo mundo, que persistiram exibindo mortalidade próxima a 25% [5]. Nos últimos dez anos, a evolução da técnica endovascular aliada a métodos da já consagrada cirurgia convencional se mostrou uma alternativa segura e eficaz para o tratamento das LCAT.

Em 1998, Buth et al. [18] relataram um caso de aneurisma de arco aórtico tratado com sucesso usando técnicas endovasculares. Foi confeccionada uma ponte bifurcada da aorta ascendente para artéria carótida comum esquerda e artéria subclávia esquerda, além do posicionamento de uma endoprótese na zona 1 de Ishimaru, por um acesso transaórtico no mesmo ato cirúrgico. Em 2003, Dietl et al. [19] relataram dois casos de dissecação aórtica tipo A de Stanford restritos à aorta ascendente e tratados com ponte aorto-aórtica. A dissecação posteriormente progrediu para

o arco aórtico e foi solucionada com a revascularização do tronco braquiocefálico e da artéria carótida comum esquerda, e do posicionamento de uma endoprótese em zona 0. Bergeron et al. [5], em 2006, relataram um grupo de 25 pacientes com LCAT tratados com cirurgia híbrida, apresentando taxa de sucesso de 92%. De forma semelhante, em nossa série, apesar das diversas doenças tratadas (75% de dissecações agudas em nosso estudo), o sucesso técnico foi alcançado em 83,3% dos casos. Nesse mesmo ano, Saleh & Inglese [20] trataram 15 pacientes que apresentavam LCAT por doença aneurismática com revascularização dos trancos supra-aórticos e, num segundo tempo cirúrgico, realizaram a exclusão do aneurisma com endoprótese. A revascularização da artéria subclávia esquerda foi realizada somente nos pacientes que apresentavam oclusão da artéria vertebral direita, a fim de preservar o sistema vétebro-basilar. Em nosso trabalho, a revascularização da artéria subclávia esquerda foi indicada em dois pacientes com tronco bicarotídeo e bisubclávio, um com antecedente de revascularização do miocárdio com transposição de artéria mamária interna esquerda e quatro com dominância angiográfica da artéria vertebral esquerda.

Paraplegia e acidente vascular encefálico são complicações conhecidas associadas à intervenção no arco aórtico. A etiologia destas complicações, após o tratamento cirúrgico convencional ou híbrido, geralmente é multifatorial e dificilmente definida, porém está associada à extensão do segmento de aorta tratado, ao uso de circulação extracorpórea e ao tempo de pinçamento [21]. De acordo com Dillavou et al. [22], analisando somente pacientes tratados por AAT, a incidência de paraplegia e mortalidade foi significativamente menor com o tratamento híbrido (3% e 2%, respectivamente) do que com o tratamento convencional (13% e 10%). A incidência de acidente vascular encefálico em ambos os métodos foi similar (4%). Comparativamente, em nosso estudo, envolvendo também paciente com DA aguda, nenhum paciente apresentou paraplegia ou acidente vascular encefálico e a mortalidade foi de 17%. Isoladamente, são conhecidos muitos estudos avaliando os resultados da cirurgia convencional para pacientes com DA aguda, variando a incidência de mortalidade de 6% a 69%. Complicações durante o procedimento endovascular, como ruptura da aorta, isquemia visceral aguda ou vazamentos que necessitem de conversão imediata para cirurgia aberta são descritos, apesar de não terem sido observados nesta série. Assim, acreditamos serem estes fatores determinantes para que os procedimentos sejam realizados em centros com experiência e infra-estrutura em cirurgia cardiotorácica.

As opções cirúrgicas de revascularização dos TSA, necessárias para o posterior complemento do tratamento endovascular, diferem entre as publicações encontradas. Para as situações em que há necessidade de ancoramento

da endoprótese na zona 0, são descritas as técnicas extratorácicas, utilizando a artéria femoral comum direita ou aorta abdominal como origem de ponte para a artéria axilar direita, além de transposição subclávio-carotídea direita e ponte sequencial carotídeo-carotídea direito-esquerda. As técnicas intratorácicas ou “*in situ*” utilizadas são feitas com pinçamento lateral da aorta ascendente (nos casos de revascularização isolada do tronco braquiocéfálico, artérias carótidas e subclávias) ou com circulação extracorpórea [23,24].

Não há trabalhos publicados, até este momento, que comparem os resultados de perviedade e complicações de ambas as técnicas. Os procedimentos de revascularização “*in situ*” foram escolhidos em nossos casos por necessitarem de condutos mais curtos, menos sujeitos a traumas locais e dobras e que obedecem ao sentido anatômico do fluxo sanguíneo [25]. Para as situações em que há necessidade de ancoramento em zona 1, são descritas as pontes extra-anatômico cervicais, dentre os quais se incluem as pontes carotídeo-carotídeas, pontes e transposições carotídeo-subclávias ou a combinação de ambos. Outras pontes extra-anatômicas descritas são as fêmoro-axilares. Para estes casos, pelo mesmo motivo do menor conduto utilizado, os enxertos com cervicotomia exclusiva foram escolhidos por nossa equipe. A via retroesofágica para a ponte carotídeo-carotídea foi escolhida já que, além de naturalmente oferecer a proteção das estruturas cervicais anteriores ao conduto, permite a realização do acesso cirúrgico anterior à traqueia.

O desenvolvimento acelerado das endopróteses aórticas torácicas tem dado ao cirurgião endovascular maior segurança e facilidade no tratamento das LCAT. Seu emprego nas doenças restritas à aorta descendente se mostrou seguro como alternativa ao tratamento cirúrgico aberto no seguimento de um ano [26]. Entretanto, nos trabalhos até aqui publicados sobre o tratamento híbrido das LCAT, não houve uso exclusivo de qualquer modelo de endoprótese ou análise de impacto das mesmas nos resultados. Em nossa série, a escolha deste dispositivo baseou-se na disponibilidade oferecida por nossa instituição de saúde, sem conflito de interesses. No início de nossa casuística, com objetivo de assegurar melhor fixação no colo proximal, utilizamos dispositivos com extremidade distal metálica não revestida.

Observamos que, nos casos de dissecção aórtica, o uso de dispositivos com essas características poderia contribuir com a lesão endotelial e gerar novas áreas de entrada de dissecção. Por este motivo, atualmente, utilizamos endopróteses sem essa extremidade não revestida para o tratamento desta doença. No entanto, em pacientes portadores de DA tipo A de Stanford, tratados com reconstrução da aorta ascendente com prótese de dacron, o ancoramento proximal não revestido é utilizado. A

presença do fio de marcapasso radiopaco, implantado durante o ato cirúrgico, facilitou o posicionamento da endoprótese, sem a necessidade de uso adicional de contraste iodado. Apesar de descrito previamente [27], em nenhum dos casos houve migração ou acotovelamento da endoprótese.

Em relação ao uso do ultrassom intravascular, acreditamos que, no futuro, este método fará parte dos procedimentos aórticos, reduzindo a exposição à radiação ionizante e minimizando o uso de contraste iodado, além de trazer maior segurança para o implante da endoprótese. Pode ser extremamente útil nos casos em que a mensuração do colo proximal, assim como a determinação de suas características intraluminais defina a adequada escolha da endoprótese.

A técnica totalmente percutânea (“*preclosure technique*”) [28] já vem sendo empregada de forma rotineira em grandes centros e tem a vantagem de reduzir as complicações inerentes à dissecção da região femoral, com menor tempo de recuperação, dor e infecção. Recomenda-se evitar seu uso em artérias muito calcificadas, em pacientes obesos e em artérias de calibre pequeno (menor que 8mm).

Nossa experiência sugere que o tratamento híbrido para as lesões complexas da aorta torácica apresenta risco aceitável de complicações e morbidades a curto e médio prazo, principalmente em pacientes de alto risco. Nestes casos, a reconstrução completa ou parcial dos troncos supra-aórticos, realizada para manter a circulação sanguínea cerebral e dos membros superiores e permitir área de ancoragem suficiente para a endoprótese de aorta, é factível e efetiva. Dado o número pequeno de pacientes submetidos a este tipo de procedimento e o curto período de seguimento, ainda não há garantias de que os resultados obtidos até o momento se mantenham em longo prazo. Entretanto, consideramos que o seguimento observacional dos pacientes tratados, o aperfeiçoamento das técnicas empregadas e a aquisição de experiência pelas equipes, além da sempre presente evolução tecnológica, nos darão base científica futura para empregar o melhor tratamento individualizado a cada paciente.

REFERÊNCIAS

1. Bickerstaff LK, Pairolero PC, Hollier LH, Melton LJ, Van Peenen HJ, Cherry KJ, et al. Thoracic aortic aneurysm: a population-based study. *Surgery*. 1982;92(6):1103-8.
2. Pressler V, McNamara JJ. Aneurysm of the thoracic aorta: review of 260 cases. *J Thorac Cardiovasc Surg*. 1985;89(1):50-4.
3. Sorenson HR, Olsen H. Ruptured and dissecting aneurysms of the aorta: incidence and prospects of surgery. *Acta Chir Scand*. 1964;128:644-50.

4. Davies RR, Goldstein LJ, Coady MA, Tittle SL, Rizzo JA, Kopf GS, et al. Yearly rupture or dissection rates for thoracic aortic aneurysms: simple prediction based on size. *Ann Thorac Surg.* 2002;73(1):17-27.
5. Bergeron P, Mangialardi N, Costa P, Coulon P, Douillez V, Serreo E, et al. Great vessel management for endovascular exclusion of aortic arch aneurysms and dissections. *Eur J Vasc Endovasc Surg.* 2006;32(1):38-45.
6. Umaña JP, Miller DC, Mitchell RS. What is the best treatment for patients with acute type B aortic dissections: medical, surgical, or endovascular stent-grafting? *Ann Thorac Surg.* 2002;74(5):S1840-3.
7. Fann JI, Miller DC. Endovascular treatment of descending thoracic aortic aneurysms and dissections. *Surg Clin North Am.* 1999;79(3):551-74.
8. Westaby S, Katsumata T. Proximal aortic perfusion for complex arch and descending aortic disease. *J Thorac Cardiovasc Surg.* 1998;115(1):162-7.
9. Svensson LG. Progress in ascending and aortic arch surgery: minimally invasive surgery, blood conservation, and neurological deficit prevention. *Ann Thorac Surg.* 2002;74(5):S1786-8.
10. Morales JP, Taylor PR, Bell RE, Chan YC, Sabharwal T, Carrell TW, et al. Neurological complications following endoluminal repair of thoracic aortic disease. *Cardiovasc Intervent Radiol.* 2007;30(5):833-9.
11. Eggebrecht H, Nienaber CA, Neuhäuser M, Baumgart D, Kische S, Schermund A, et al. Endovascular stent-graft placement in aortic dissection: a meta-analysis. *Eur Heart J.* 2006;27(4):489-98.
12. Marin ML, Hollier LH, Ellozy SH, Spielvogel D, Mitty H, Griep R, et al. Endovascular stent graft repair of abdominal and thoracic aortic aneurysms: a ten-year experience with 817 patients. *Ann Surg.* 2003;238(4):586-93.
13. Chan YC, Cheng SW, Ting AC, Ho P. Supra-aortic hybrid endovascular procedures for complex thoracic aortic disease: single center early to midterm results. *J Vasc Surg.* 2008;48(3):571-9.
14. Mitchell RS, Ishimaru S, Ehrlich MP, Iwase T, Lauterjung L, Shimono T, et al. First International Summit on Thoracic Aortic Endografting: roundtable on thoracic aortic dissection as an indication for endografting. *J Endovasc Ther* 2002;9(Suppl 2):II98-105.
15. Al Shammari M, Taylor P, Reidy JF. Use of through-and-through guidewire for delivering large stent-grafts into the distal aortic arch. *Cardiovasc Intervent Radiol.* 2000;23(3):237-8.
16. Criado FJ, Abul-Khoudoud OR, Domer GS, McKendrick, Zuzga M, Clarck NS, et al. Endovascular repair of the thoracic aorta: lessons learned. *Ann Thorac Surg.* 2005;80(3):857-63.
17. Czerny M, Gottardi R, Zimpfer D, Schoder M, Grabenwoger M, Lammer J, et al. Transposition of the supraaortic branches for extended endovascular arch repair. *Eur J Cardiothorac Surg.* 2006;29(5):709-13.
18. Buth J, Penn O, Tielbeek A, Mersman M. Combined approach to stent-graft treatment of an aortic arch aneurysms. *J Endovasc Surg.* 1998;5(4):329-32.
19. Dietl CA, Kasirajan K, Pett SB, Wernly JA. Off-pump management of aortic arch aneurysms by using an endovascular thoracic stent graft. *J Thorac Cardiovasc Surg.* 2003;126(4):1181-3.
20. Saleh HM, Inglese L. Combined surgical and endovascular treatment of aortic arch aneurysms. *J Vasc Surg.* 2006;44(3):460-6.
21. Albuquerque LC, Braile DM, Palma JH, Saadi EK, Almeida RM, Gomes WJ, et al. Guidelines for surgery of aortic diseases from the Brazilian Society of Cardiovascular Surgery. *Rev Bras Cir Cardiovasc.* 2009;24(2 suppl):7s-33s.
22. Dillavou ED, Makaroun MS. Predictors of morbidity and mortality with endovascular and open thoracic aneurysm repair. *J Vasc Surg.* 2008;48(5):1114-20.
23. Antona C, Vanelli P, Petullà M, Gelpi G, Danna P, Lemma M, et al. Hybrid technique for total arch repair: aortic neck reshaping for endovascular-graft fixation. *Ann Thorac Surg.* 2007;83(3):1158-61.
24. Wang S, Chang G, Li X, Hu Z, Li S, Yang J, et al. Endovascular treatment of arch and proximal thoracic aortic lesions. *Vasc Surg.* 2008;48(1):64-8.
25. Carrel TP, Do DD, Triller J, Schmidli J. A less invasive approach to completely repair the aortic arch. *Ann Thorac Surg.* 2005;80(4):1475-8.
26. Matsumura JS, Cambria RP, Dake MD, Moore RD, Svensson LG, Snyder S. International controlled clinical trial of thoracic endovascular aneurysms repair with Zenith TX2 endovascular graft: 1-year results. *J Vasc Surg.* 2008;47(2):247-57.
27. Palma JH, Guilhen JS, Gaia DF, Buffolo E. Early complication after hybrid thoracic aortic aneurysm repair. *Interact Cardiovasc Thorac Surg.* 2008;7(3):441-3.
28. Nasser F, Silva ROP, Ingrund JC, Burihan MC, Carnevale FC, Tonial TP, et al. Total percutaneous access for aortic endograft placement. *J Vasc Bras.* 2009;8(2):182-5.