

Letters to the Editor/Cartas ao Editor

DOI: 10.5935/1678-9741.20140020

RBCCV 44205-1530

Comentários sobre “Inovação e Excelência: Transformando para Prevaler a Cirurgia Cardiovascular Brasileira”

Caro editor,

Li o editorial escrito pelo Prof. Dr. Walter J. Gomes, intitulado “Inovação e excelência: transformando para prevalecer a cirurgia cardiovascular brasileira” [1], e achei-o muito lúcido e honesto, visto se tratar de algo escrito por quem protagonizou a história contada.

Quero parabenizar o autor pelo seu mandato frente à Sociedade Brasileira de Cirurgia Cardiovascular (SBCCV), pelas suas ações e pela sua dedicação às causas que envolvem a cirurgia cardiovascular, de conhecimento de todos, mas de lembrança sempre justa.

Sobre um importante tópico abordado no editorial, reflito: desde que tive a honra de ser presidente da Associação Brasileira dos Residentes em Cirurgia Cardiovascular (ABRECCV), em 2010, toco no ponto que considero nevrálgico na cadeia da cirurgia cardiovascular, a entrada de médicos na especialidade. Naquele ano, numa das reuniões da Sociedade de Cirurgia Cardiovascular do Estado de São Paulo (SCICVESP), tive a oportunidade de apresentar um artigo então recém-publicado na *Circulation*, intitulado *Shortage of cardiothoracic surgeons is likely by 2020* [2] e, posteriormente, bem comentado no site *Heartwire Medscape Cardiology* [3], que previa falta de cirurgiões cardiovasculares no EUA, em 2020. Mas podemos dizer que no Brasil já se sente isso.

No caminho rumo à criação de novos serviços de cirurgia cardiovascular, uma grande dificuldade é encontrar outros cirurgiões com perfil e disposição para tal e tem-se a clara impressão que isso ocorre porque somos poucos. Portanto, seria fundamental que a próxima gestão pudesse se manter firme na exigência da extinção do pré-requisito de cirurgia geral e aumento da qualidade da formação nas residências, creio que isso poderá tornar viável nossa especialidade no futuro.

Após conversas com outros jovens e antigos cirurgiões, traduzo que um ponto a se pensar seria um setor dentro da SBCCV que pudesse orientar cirurgiões (seres criados entre 4 paredes, pouco incentivados a interagir com o mundo a seu redor) a como elaborar e pôr em prática um projeto de serviço de cirurgia cardiovascular viável, que contemplasse as necessidades básicas a serem exigidas do gestor público, filantrópico ou privado, que queira investir na ideia, passando por estrutura, pessoas, protocolos, negociações comerciais com hospitais, convênios, cooperativas e orientação sobre legisla-

ção (portarias, leis, SUS), além de ajudar a adaptar modelos à peculiaridades locais.

Um setor como esse poderia ajudar bastante, até mesmo a reestruturar serviços já existentes que perderam qualidade, ânimo e estímulo ao longo do tempo.

Parabéns ao Editor e ao autor pelos seus serviços prestados a nossa causa. Desejo saúde e paz neste ano de 2014.

Sergio Francisco dos Santos Junior¹

1. Cirurgião Cardiovascular com Título de Especialista SBCCV-AMB / Santa Casa de Itabuna, Itabuna, BA, Brasil.

REFERÊNCIAS

1. Gomes WJ. Inovação e excelência: transformando para prevalecer a cirurgia cardiovascular brasileira. *Rev Bras Cir Cardiovasc.* 2013;28(4):III-IV.
2. Grover A, Gorman K, Dall TM, Jonas R, Lytle B, Shemin R, et al. Shortage of cardiothoracic surgeons is likely by 2020. *Circulation.* 2009;120(6):488-94.
3. Busko M. Cardiothoracic surgeon shortage likely by 2020, study predicts. *Heartwire*; 2009. Disponível em: <http://www.medscape.com/viewarticle/706571>.

Sobre técnica para planejamento de tratamentos intervencionistas

O artigo “Proposta de correção virtual geométrica da projeção ostial da artéria renal no estudo operatório de aneurismas infrarrenais: resultados iniciais de um estudo piloto” apresenta uma técnica simples e de grande importância prática no planejamento de tratamentos intervencionistas. A habilidade com a manipulação dos formatos digitais de imagens médicas possibilita a recuperação de um volume maior de dados e permite que os procedimentos intervencionistas sejam executados de maneira mais eficiente, com menores tempos para ajuste da projeção das imagens, injeções de contraste e exposição à radiação ionizante. Além da projeção ostial da artéria renal, a técnica pode ser aplicada em tratamentos de aorta torácica e em implantes transcateretes de valva aórtica.

É importante notar que o estudo foi executado utilizan-

do-se um *software* gratuito e computadores de uso pessoal, indicando que o conhecimento dessa técnica independe de grandes investimentos, o que torna encorajador e desmistifica o uso de programas para visualização de imagens médicas. Obviamente, a perícia e a familiaridade vêm com a prática do uso, mas fica evidente que essa é uma ferramenta importante diante do cenário atual onde cada vez mais os procedimentos são guiados por imagens.

Guilherme Agreli¹

1. Bacharel em Física Médica, São José do Rio Preto, SP, Brasil.

REFERÊNCIA

1. Molinari GJP, Dalbem AMO, Menezes FH, Guillaumon AT. Proposal of renal artery's ostial projection under virtual geometric correction in infrarenal aneurysms: initial results of a pilot study. *Rev Bras Cir Cardiovasc.* 2014;29(1):78-82.

Repair of an interrupted aortic arch in concomitant diseases

To the Editor,

We read with great interest the article by Dallan et al. [1], entitled "Cardiogenic shock due to coronary artery disease associated with interrupted aortic arch", which is recently published in *Brazilian Journal of Cardiovascular Surgery/Revista Brasileira de Cirurgia Cardiovascular*. The authors presented a case of a cardiogenic shock due to serious right and left main coronary artery disease associated with interrupted aortic arch (IAA). They just performed an off-pump left anterior descending artery bypass, and they managed the treatment of IAA conservatively. We thank authors for their excellent management of coronary artery disease and valuable article but some comments may be of beneficial.

IAA is a rare congenital malformation and could be seen very rarely in late adulthood [2,3]. Complex diseases associated with IAA should be managed in either of single stage or two-stage procedures [2-4]. Although Burton et al. [2] and Lafci et al. [3] reported a successful single-stage treatment of IAA and aortic root replacement, and Yu et al. [5] and Riess et al. [6] reported a successful single stage treatment of IAA and coronary artery bypass grafting; as in this case, single stage surgeries could be challenging and are associated with high morbidity and mortality [2-4].

IAA is usually accompanied by hypertension, and confers

a very poor prognosis without treatment [2,3]. Considering that if not treated, patient's prognosis are usually lethal; either single or two stage surgeries should be managed depending on the surgeon's experience and patient's condition [2-4]. In contrast to conservative management, early treatment of IAA prevents possible aortic rupture and associated cardiac dysfunction in such a critical patient.

Emre Yalcinkaya¹, MD; Murat Celik², MD

1. Aksaz Military Hospital, Chief of coronary care unit, Marmaris, Mugla, Turkey.

2. Gulhane Military Medical Faculty, Istanbul, Turkey.

REFERENCES

1. Dallan LAO, Milanez A, Lisboa LAF, Jatene FB. Cardiogenic shock due to coronary artery disease associated with interrupted aortic arch. *Rev Bras Cir Cardiovasc.* 2013;28(2):290-1.
2. Burton BJ, Kallis P, Bishop C, Swanton H, Pattison CW. Aortic root replacement and extraanatomic bypass for interrupted aortic arch in an adult. *Ann Thorac Surg.* 1995;60(5):1400-2.
3. Lafci G, Yalcinkaya A, Ecevit AN, Tasoglu I, Kadirogullari E, Turkvatan A, et al. Single-stage aortic valve-sparing root replacement and extra-anatomic bypass for aortic arch interruption in an adult. *Tex Heart Inst J.* 2012;39(3):398-400.
4. Issa M, Avezum A, Dantas DC, Almeida AF, Souza LC, Sousa AG. Risk factors for pre, intra, and postoperative hospital mortality in patients undergoing aortic surgery. *Rev Bras Cir Cardiovasc.* 2013;28(1):10-21.
5. Yu L, Shi E, Gu T. Single-stage repair of interrupted aortic arch with simultaneous coronary artery bypass grafting without cardiopulmonary bypass in an adult. *Ann Thorac Surg.* 2011;92(3):1110-3.
6. Riess FC, Danne M, Stripling JH, Bergmann H, Bleese N. Surgical treatment of interrupted aortic arch with extraanatomical bypass simultaneous to coronary artery bypass grafting and aortic valve replacement. *Heart Surg Forum.* 2004;7(5):E394-7.

Answer

We thank Yalcinkaya et al. [1] for their interest in our article: cardiogenic shock due to coronary artery disease associated with interrupted aortic arch [2] and for the interesting points they raised. Yalcinkaya et al. in agreement that either single or two stage surgeries should be managed for repair interrupted aortic arch (IAA), considering that if not treated it may confer a very poor prognosis. We have experience in surgical repair of

the aortic arch coarctation in adults using the extra-anatomic aortic bypass technique using Dacron graft [3]. However, in this case we chose the simplest surgical approach (saphenous graft to left anterior descending) because we believed that such an unstable and critical patient's condition would not let allow a simultaneous correction (tube between ascending and descending aorta as well as coronary artery bypass graft).

We know that IAA rarely develops to old age since it is early diagnosed. However, the beneficial effect of surgical repair or transcatheter intervention in terms of diminished mortality in very old patients is still questionable, which makes conservative management with antihypertensive drug therapy an acceptable treatment options in such patients [4]. We agree with Yalcinkaya et al., that clinical stable adult patients with complex diseases associated with IAA should be managed in either single stage or two-stage procedures.

Luís Alberto Oliveira Dallan, Adriano Milanez, Luiz Augusto F. Lisboa, Fabio B. Jatene. São Paulo, SP.

REFERENCES

1. Yalcinkaya E, Celik M. Repair of an interrupted aortic arch in concomitant diseases. Rev Bras Cir Cardiovasc. 2013;29(1):111.
2. Dallan LA, Milanez A, Lisboa LA, Jatene FB. Cardiogenic shock due to coronary artery disease associated with interrupted aortic arch. Rev Bras Cir Cardiovasc. 2013;28(2):290-1.
3. Lisboa LAF, Abreu Filho CAC, Dallan LAO, Rochitte CE, Souza JM, Oliveira SA. Tratamento cirúrgico da coarctação do arco aórtico em adulto: avaliação clínica e angiográfica tardia da técnica extra-anatômica. Rev Bras Cir Cardiovasc. 2001;16(3):187-94.
4. Cevik S, Izgi C, Cevik C. Asymptomatic severe aortic coarctation in an 80-year-old man. Tex Heart Inst J. 2004;31(4):429-31.

Doença arterial coronariana precoce como complicação de tratamento radioterápico da doença de Hodgkin

Prezado Editor,

Trazemos nossa experiência com paciente de 28 anos de idade, com queixa de dor torácica aos mínimos esforços e dispneia, havia 10 dias. Negava hipertensão arterial, diabetes e tabagismo. Referia tratamento radioterápico supradiaphragmático associado à quimioterapia para doença de Hodgkin, havia 15 anos.

O exame físico era normal. O eletrocardiograma demons-

trava ritmo sinusal regular, ondas T invertidas, em parede anterior e inferior, e, ao ecocardiograma bidimensional, exclusivamente discreto refluxo mitral.

A cintilografia miocárdica demonstrou área de hipocaptação reversível, de grande intensidade e grande extensão na região septal e inferior do ventrículo esquerdo (VE), função sistólica global do VE reduzida, queda da fração de ejeção durante o estresse e dilatação transitória do VE pós-estres-

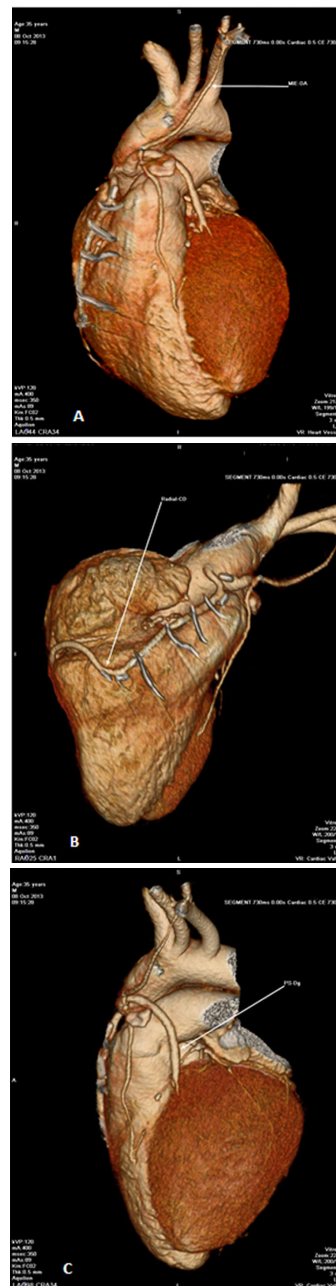


Fig. 1 – Angiotomografia das coronárias. A: Enxerto pérvio da artéria mamária interna esquerda para descendente anterior. B: Enxerto pérvio da artéria radial para artéria coronária direita. C: Enxerto pérvio de ponte de safena para artéria diagonal

se a coronariografia, observou-se função sistólica normal, com discreta hipocontratilidade em parede apical; artéria coronária direita (CD) ocluída no terço distal, bem como lesões importantes em terço médio da artéria descendente anterior (DA) e na origem da artéria circunflexa. O paciente foi submetido à cirurgia de revascularização miocárdica, com anastomose da artéria torácica interna esquerda para DA, e direita para artéria diagonalis; pontes de safena aorta-diagonal e aorta-radial para CD. Recebeu alta no 6º dia de pós-operatório. A angiotomografia das coronárias, no sexto ano de seguimento, demonstrou enxertos patentes (Figura 1), e o paciente evoluiu assintomático.

Objetivamos chamar atenção para a doença coronariana rara em pacientes jovens, mas frequente quando submetidos a irradiação do mediastino como tratamento para doença de Hodgkin e tem como maior causa de mortalidade tardia o infarto agudo do miocárdio [1,2], com risco de 8% para infarto fatal e não-fatal, até 22 anos após o tratamento [3]. Por esse motivo, devem ser submetidos a avaliações cardiológicas periódicas, para diagnóstico precoce.

A irradiação do mediastino pode levar a injúria endotelial, proliferação de fibroblastos, depósito de colágeno, alterando a camada íntima dos vasos e acelerando a doença coronariana [4]. Quando a irradiação ocorre no mediastino anterior, é mais danosa para o tronco da artéria coronária esquerda [5], DA e o óstio CD; enquanto a irradiação posterior compromete mais a artéria circunflexa [6].

O risco parece ser maior quando associado à quimioterapia, especialmente com vimblastina [3], como também à radioterapia com dose maior que 30 Gy [4].

Na cirurgia, enxertos com artéria torácica interna não parecem ser influenciados por radioterapia prévia, mas pelos

fatores de risco cardiovascular, com taxa de sobrevivência de 87%, em cinco anos.

Tereza Cristina Barbosa Lins¹; Lúcia Maria Vieira de Oliveira Salerno¹; Pedro Rafael Salerno¹; Emanuel Sávio Cavalcanti Sarinho²

1. *Complexo hospitalar HOPE-Esperança, Recife, PE, Brasil.*

2. *Universidade Federal de Pernambuco, Recife, PE, Brasil.*

REFERÊNCIAS

1. Filopei J, Frishman W. Radiation-induced heart disease. *Cardiol Rev.* 2012;20(4):184-8.
2. Salemi VM, Dabarian AL, Nastari L, Gama M, Soares Júnior J, Mady C. Treatment of left main coronary artery lesion after late thoracic radiotherapy. *Arq Bras Cardiol.* 2011;97(3):e53-5.
3. Lee MS, Finch W, Mahmud E. Cardiovascular complications of radiotherapy. *Am J Cardiol.* 2013;112(10):1688-96.
4. Brennan S, Hann LE, Yahalom J, Oeffinger KC, Rademaker J. Imaging of late complications from mantle field radiation in lymphoma patients. *Radiol Clin North Am.* 2008;46(2):419-30.
5. Victor EG, Parente GBO. Radioterapia mediastínica e lesão ostial de tronco de coronária esquerda. *Arq Bras Cardiol.* 2004;82(3):295-7.
6. Mulrooney DA, Ness KK, Solovey A, Hebbel RP, Neaton JD, Peterson BA, et al. Pilot study of vascular health in survivors of Hodgkin lymphoma. *Pediatr Blood Cancer.* 2012;59(2):285-9.