

## Cartas ao Editor

RBCCV 44205-1189

### Raio do vaso, resistência e fluxo coronariano

Estimado Dr. Braile,

Gostaria de fazer alguns comentários em relação a recente artigo publicado na RBCCV: Conceitos de física básica que todo cirurgião cardiovascular deve saber. Parte I - Mecânica dos fluídos. Rev Bras Cir Cardiovasc. 2010;25(1):1-10. [1].

O artigo comenta em seu tópico sobre fluxo no interior de condutores tubulares que estenose de 50% do diâmetro de uma artéria coronária terá uma redução de seu fluxo de 94%. Tal afirmação foi baseada na equação de Hagen-Poiseuille, que demonstra que o fluxo é inversamente proporcional ao comprimento do tubo e à viscosidade e diretamente proporcional à quarta potência do raio e à diferença de pressão entre as extremidades. No decorrer do texto, existem comentários sobre a resistência vascular de todo o sistema circulatório coronariano, mas não se comenta a importância relativa de cada segmento.

A afirmação da redução do fluxo coronariano de 94% com uma estenose de 50% está equivocada, pois a referida equação precisa levar em conta todas as resistências de uma série de tubos. Para demonstrar este equívoco, primeiro é necessária a introdução de alguns conceitos que infelizmente não foram citados no referido artigo.

O primeiro conceito é o da reserva coronariana. “O fluxo coronariano pode aumentar de 4 a 5 vezes em relação ao fluxo basal durante exercício físico ou por uso de drogas vasodilatadoras. Este aumento de fluxo é denominado reserva coronária vascular. O fluxo máximo, a qualquer nível de pressão de perfusão, é essencialmente função da área seccional dos vasos de resistência. Quanto menor o número, ou o calibre, dos vasos resistivos, tanto menor será a reserva coronariana” [2].

O segundo conceito é da regulação da circulação coronariana. “O fluxo coronariano depende diretamente da diferença de pressão entre o lado arterial - aorta - e o lado venoso - átrio direito. No entanto, o fluxo varia inversamente com a resistência oferecida pelas coronárias e pelas estruturas adjacentes. Em condições normais, a resistência coronariana total depende principalmente dos pequenos vasos, especialmente das arteríolas, enquanto

que as grandes coronárias epicárdicas são responsáveis apenas por 2% a 5% da resistência total. A regulação do fluxo coronário ocorre por intermédio de fatores extrínsecos ao leito arterial e por outros fatores que influenciam intrinsecamente o tônus das artérias coronárias” [3].

Finalmente, vamos ao conceito de reserva coronariana e lesão obstrutiva fixa. No desenvolvimento de uma lesão coronariana, “a resistência do grande vaso, habitualmente muito baixa, se eleva e passa a constituir uma fração significativa da resistência total da série. Nessas condições, o ajuste da auto-regulação entra em ação e influencia a resistência arteriolar no sentido de manter adequada a relação fluxo/demanda de oxigênio miocárdico. Em outras palavras, à medida que a resistência da artéria epicárdica aumenta em função do maior grau de estenose, a resistência arteriolar diminui no sentido de manter a resistência total (e consequentemente o fluxo) em níveis normais. Mas esse processo de vasodilatação tem limite, de modo que chega um ponto em que novos aumentos da estenose levam a diminuição do fluxo”. “Uma obstrução do lúmen arterial (coronariano) da ordem de 50% a 60% é compatível com irrigação adequada em condição basal, em virtude da vasodilatação arteriolar. Mas nessa situação uma parte da reserva vasodilatadora está sendo usada para manter o fluxo basal. Resulta que, para um exercício que determine um aumento no fluxo coronariano de três a quatro vezes, o fluxo deixa de ser suficiente. Portanto, na presença de um exercício mais intenso, mesmo com uma estenose menos grave, estaremos diante de uma inadequada resposta de fluxo coronariano, com sinais e sintomas nítidos de isquemia miocárdica” [4].

Outro aspecto não abordado pelo artigo que desperta dúvidas nos cirurgiões é o aspecto do fluxo de enxertos isolados e sequenciais. Os pacientes conduzidos à revascularização do miocárdio são normalmente multiarteriais. A comprovada superioridade da artéria torácica interna (ATI) para descendente anterior (DA) [5] tem levado os autores a utilizarem preferencialmente enxertos arteriais [6,7]. O uso de enxertos sequenciais visa otimizar tais enxertos. Mas a questão que preocupa os cirurgiões é justamente o fluxo neste tipo de enxerto. Já vimos que a principal fonte de resistência está após as grandes artérias epicárdicas (mais de 95% da resistência total do sistema). Vimos também que o fluxo máximo, a

qualquer nível de pressão de perfusão, é essencialmente função da área seccional dos vasos de resistência, ou seja, quanto mais leito capilar, maior o fluxo pelo enxerto. Nordgaard et al. [8] fizeram estudo de fluxo de enxertos de veia safena isolada, veia safena sequencial dupla e veia safena sequencial tripla e demonstraram que o fluxo médio foi respectivamente de 50 ml/min, 69 ml/min e 81 ml/min, com diferença significativa. Logo, o fluxo de um enxerto vai aumentando proporcionalmente ao número de artérias abordadas de forma sequencial.

Um último aspecto dos enxertos arteriais sequenciais, especialmente a ATIE, é com relação ao grau de estenose do leito nativo. Caso a diagonal ou a DA tenha uma lesão apenas moderada, ocorre importante competição de fluxo com o leito nativo, aumentando a chance de falência parcial ou total do enxerto. Entretanto, na vigência de lesões de pelo menos 70% em ambos os leitos nativos, a perviabilidade da ATIE sequencial é semelhante à ATIE isolada para DA [9].

Os conceitos de física básica são fundamentais, mas é preciso todo cuidado para sua aplicação em modelos complexos como o sistema cardiovascular.

Grato,

**Roberto Rocha e Silva, São Paulo/SP**

#### REFERÊNCIAS

- Oliveira MAB, Alves FT, Silva MVP, Croti UA, Godoy MF, Braile DM. Conceitos de física básica que todo cirurgião cardiovascular deve saber. Parte I - Mecânica dos fluidos. Rev Bras Cir Cardiovasc. 2010;25(1):1-10.
- Silva MR. Fisiopatologia da circulação. São Paulo:Editora Atheneu;2000. p.79.
- Silva MR. Fisiopatologia da circulação. São Paulo:Editora Atheneu;2000. p.80.
- Silva MR. Fisiopatologia da Circulação. São Paulo:Editora Atheneu;2000. p.85.
- Zeff RH, Kongtaworn C, Iannone LA, Gordon DF, Brown TM, Phillips SJ, et al. Internal mammary artery versus saphenous vein graft to the left anterior descending coronary artery: prospective randomized study with 10-year follow-up. Ann Thorac Surg. 1988;45(5):533-6.
- Rocha-E-Silva R, de Pádua Mansur A, Fabri Junior J, Ramos RB, Cunha Filho CE, Dallan LA, et al. Coronary revascularization with the left internal thoracic artery and radial artery: comparison of short-term clinical evolution between elective and emergency surgery. Clinics (Sao Paulo). 2005;60(3):227-32.

- Rocha-e-Silva R, Santos TS, Rochite CE, Rocha-Filho JA, Mansur AP, Fabri J Jr, et al. Elective vs non-elective radial artery grafts: comparing midterm results through 64-Slice computed tomography. Clinics (Sao Paulo). 2007;62(6):725-30.
- Nordgaard H, Vitale N, Haaverstad R. Transit-time blood flow measurements in sequential saphenous coronary artery bypass grafts. Ann Thorac Surg. 2009;87(5):1409-15.
- Silva RR, Truffa MA, Birolli JR, Silva TF, De Mola R, Oliveira JB. CABG late angiographic grafting patency analysis in patients with recurrent symptoms. Rev Bras Cir Cardiovasc. 2009;24(2):138-42.

#### Resposta

Agradeço a leitura e avaliação criteriosa do Prof. Dr. Roberto Rocha e Silva e principalmente pela oportunidade de ampliar o foco no que diz respeito à dinâmica dos fluidos aplicada à fisiologia do sistema coronariano, que fugiu do objetivo do trabalho. É um tema de grande relevância e merece ser discutido.

A fórmula de Hagen-Poiseuille é útil quando analisamos tanto um segmento arterial como ele todo, desde a aorta até o átrio direito, ou óstio coronário até o seio coronário, desde que as variáveis da fórmula sejam alocadas corretamente. Fica mais fácil quando substituímos a equação IX [1] em VIII [1], que resulta em:

$$F = \frac{(P_A - P_B)}{R_h}$$

Digamos que haja uma lesão obstrutiva em artéria coronária epicárdica, com abertura das artérias coronárias de resistência, com resultado de aumento de quatro vezes o fluxo coronariano. A Figura 1 matematiza esse cenário.

O fluxo em  $F_4$  é 4 vezes maior que em  $F_2$ , porém  $F_4$  é 16 vezes menor que  $F_3$ , ou seja,  $F_4$  tem fluxo 93,75% menor que  $F_3$ .

Entretanto, quando as dilatações das coronárias de resistência se processam preferencialmente na zona de isquemia, há aumento predominante do fluxo por esse vaso obstruído, configurando a auto-regulação.

Quando submetido a exercício físico, há tanto abertura dessas coronárias quanto aumento do consumo miocárdico de oxigênio pelo incremento tanto no cronotropismo quanto inotropismo cardíaco, o que geralmente resulta em dor.

Em relação às anastomoses sequenciais, quando acrescentamos um ou mais vasos ao enxerto, somamos ao primeiro os raios e comprimento desse novo sistema tubular. Como sabemos pela fórmula [1,2], o raio tem

expressão maior, pois vem elevado à quarta potência, a resistência resultante total é menor do que se estivesse revascularizado somente um leito arterial, aumentando o fluxo pelo enxerto, explicando os resultados obtidos no trabalho de Nordgaard et al. [3] (Fig.1).

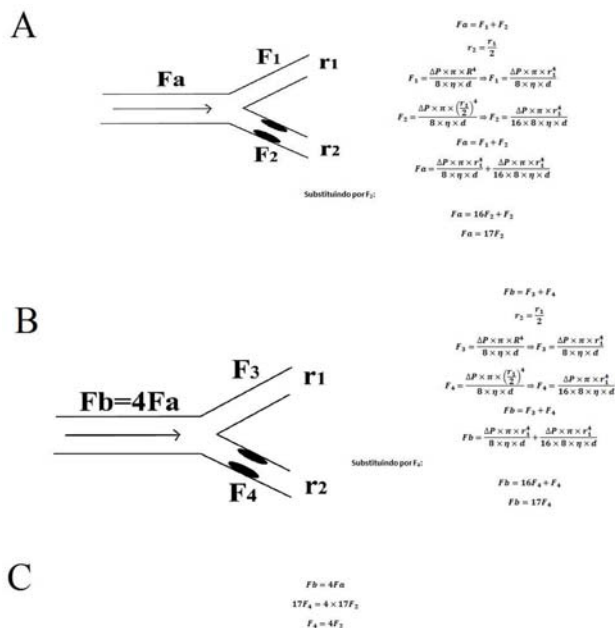


Fig. 1 - Fa, Fb- fluxo total, F<sub>1</sub>, F<sub>2</sub>, F<sub>3</sub>, F<sub>4</sub>- Fluxo no segmento arterial; r<sub>1</sub> e r<sub>2</sub>- raio do segmento arterial; ΔP- diferença de pressão em 2 pontos; R- raio (genérico); η- viscosidade; d- comprimento do segmento. A - Cálculo do fluxo total em função do fluxo no ramo com estenose; B - Cálculo do fluxo total em função do fluxo no ramo com estenose; C - Cálculo do fluxo dos ramos estenóticos em cada situação de fluxo total

Quando temos dois vasos sem obstrução significativa que irrigam um mesmo sistema arterial, fazendo a hipótese que a pressão arterial é a mesma para os dois, o fluxo será inversamente proporcional à resistência do segmento a montante da anastomose, já que a resistência a jusante é a mesma para os dois (é o mesmo território arterial). Essa divisão de fluxo provoca redução proporcional da velocidade (equação VII [1]), propiciando a trombose.

Não quis com o trabalho encerrar a discussão da aplicação da física, mas, pelo contrário, instigá-la. Mesmo esta discussão não está encerrada. Cada tópico que nós escolhemos para dissertar em nosso artigo poderia ser desdobrado e cada um originaria um trabalho diferente.

A aquisição do conhecimento é um processo complexo, porém somativo e a história do seu crescimento ainda está sendo contada e provavelmente nunca terá fim. Fico muito feliz por nosso trabalho ter chamado a atenção e convido

nosso leitores a ampliar esses estudos na forma de outras cartas ao editor ou trabalhos originais.

Muito obrigado,

**Marcos Aurélio Barboza de Oliveira, São José do Rio Preto-SP**

REFERÊNCIAS

- Oliveira MAB, Alves FT, Silva MVP, Croti UA, Godoy MF, Braile DM. Conceitos de física básica que todo cirurgião cardiovascular deve saber. Parte I - Mecânica dos fluídos. Rev Bras Cir Cardiovasc. 2010;25(1):1-10.
- Silva Jr MR. Fisiologia da circulação. 2ª ed. São Paulo:Edart;1977. p.1-35.
- Nordgaard H, Vitale N, Haaverstad R. Transit-time blood flow measurements in sequential saphenous coronary artery bypass grafts. Ann Thorac Surg. 2009;87(5):1409-15.

**Transposição das grandes artérias com comunicação interventricular e estenose pulmonar: qual a melhor opção cirúrgica?**

Dear Editor,

We read with interest the article published by Furlanetto et al. [1] (BJCVS 25.1) that have demonstrated with two cases successfully operated, the creativity and technical capacity of Brazilian surgeons. It is up to us to remind you our article published in this Journal in 2003, regarding the long-term evolution (1 to 6.5 years) of the pulmonary root translocation to right ventricle outflow tract in the treatment of transposition of the great arteries associated with ventricular septal defect (VSD) and pulmonary stenosis (PS), with left ventricle blood flow diversion to the aorta through the VSD [2]. This technique, named Pulmonary Translocation, was described by da Silva et al. [3] having been published by invitation of the editor in the journal Operative Techniques in Thoracic and Cardiovascular Surgery in 2009 [4], with 39 cases and excellent long term results. The pulmonary translocation keeps the function of pulmonary valve, and maintains the aorta in its original position, without risk of coronary manipulation or aortic

insufficiency. The technique described by Furlanetto et al., compared to Hu et al. [5] technique, has the advantages to avoid Lecompte maneuver, reducing the time of aortic cross clamp, as well as to preserve the pulmonary function with mild stenosis. However, in both cases reported by these authors, the echocardiograms have shown mild aortic insufficiency in the immediate post-operative period, which in our experience has not occurred in any patient. In addition, the bovine pericardium patch treated with glutaraldehyde employed by these authors tends to calcify, impeding the growth of aortic and pulmonary rings, with possibility of distortion in long term follow-up, aggravating the aortic insufficiency. In our technique we achieved adequate reconstruction of left and right ventricles outflow tracts, with simpler technique and shorter extracorporeal circulation and aortic clamping times, keeping the growth potential of pulmonary ring with employment of in situ autologous pedicled pericardium [4] to complete the anterior aspect of this anastomosis. We believe that the follow-up of a large number of patients will clarify the real long term benefits of these singular techniques.

*Luciana da Fonseca, São Paulo/SP*

#### REFERENCES

1. Furlanetto G, Henriques SS, Pasquinelli FS, Furlanetto BHS. Nova técnica: translocação aórtica e pulmonar com preservação da valva pulmonar. Rev Bras Cir Cardiovasc. 2010;25(1):99-102.
2. Fonseca L, Baumgratz JF, Castro RM, Franchi SM, Vila JHA, Lopes LM, et al. Resultados tardios da translocação da raiz pulmonar na correção da transposição das grandes artérias. Rev Bras Cir Cardiovasc. 2003;18(4):326-31.
3. da Silva JP, Baumgratz JF, da Fonseca L. Pulmonary root translocation in transposition of great arteries repair. Ann Thorac Surg. 2000;69(2):643-5.
4. Silva JP, Fonseca L. Pulmonary root translocation. Operative Techniques in Thoracic and Cardiovascular Surgery. 2009;14(1):23-34.
5. Hu SS, Li SJ, Wang X, Wang LQ, Xiong H, Li LH, et al. Pulmonary and aortic root translocation in the management of transposition of great arteries with ventricular septal defect and left ventricular outflow tract obstruction. J Thorac Cardiovasc Surg. 2007;133(4):1090-2.

#### Resposta

Gostaríamos de agradecer os comentários enviados pela Dra. Luciana da Fonseca e elucidarmos que o comentário para se recordar a publicação realizada por da Silva et al. [1], que realizou a translocação do tronco pulmonar na transposição das grandes artérias e estenose pulmonar em 2003, é desnecessário porque o trabalho foi referido e comentado no artigo (referência 4). A técnica proposta por nós também difere da técnica de Hu et al. [2] porque conserva integralmente a valva pulmonar, não se realiza manobra de LeCompte e também não se realiza ventriculotomia direita.

Quanto ao comprometimento da valva aórtica, é importante ressaltar que não houve insuficiência aórtica moderada e sim insuficiência aórtica discreta, sem nenhuma repercussão hemodinâmica. Quanto à utilização de pericárdio bovino tratado com glutaraldeído e crescimento das valvas aórtica e pulmonar, ressaltamos que esta ampliação não deverá comprometer o crescimento do anel aórtico porque a ampliação somente compõe 25% a 20% do deste anel, não interferirá no crescimento do anel pulmonar porque este anel foi reimplantado no orifício da aorta, que foi fechado parcialmente com pericárdio autógeno fresco.

Considero, ainda, que a grande vantagem apresentada na técnica que propomos é a de se evitar a tunelização do ventrículo esquerdo para a aorta através da comunicação interventricular, à semelhança da operação de Rastelli. Esta tunelização apresenta grande perda de energia traduzida por um baixo débito importante no pós-operatório imediato e podendo evoluir a médio prazo com obstrução desta tunelização em consequência do crescimento e da retração do enxerto utilizado. A grande vantagem da técnica da dupla translocação aórtica e pulmonar está justamente em se evitar esta tunelização, corrigindo-se a via de saída do ventrículo direito e esquerdo de forma anatômica e preservando-se também a valva pulmonar.

*Gláucio Furlanetto, São Paulo/SP*

#### REFERÊNCIAS

1. da Silva JP, Baumgratz JF, da Fonseca L. Pulmonary root translocation in transposition of great arteries repair. Ann Thorac Surg. 2000;69(2):643-5.
2. Hu SS, Li SJ, Wang X, Wang LQ, Xiong H, Li LH, et al. Pulmonary and aortic root translocation in the management of transposition of great arteries with ventricular septal defect and left ventricular outflow tract obstruction. J Thorac Cardiovasc Surg. 2007;133(4):1090-2.