

Reoperação de valva mitral totalmente endoscópica: relato de caso

Totally endoscopic mitral valve repair: a case report

Jeronimo Antonio FORTUNATO JÚNIOR¹, Alcides D. BRANCO FILHO², Anibal BRANCO³, André Luiz M. MARTINS⁴, Marcelo PEREIRA⁵

RBCCV 44205-1008

Resumo

As mínimas incisões na cirurgia cardíaca receberam um grande impulso após a inclusão da videotoracoscopia. Cirurgia cardíaca minimamente invasiva videoassistida é considerada hoje, por muitos centros no mundo, abordagem de escolha para tratamento das doenças na valva mitral e aórtica. Nosso objetivo é relatar um caso de reoperação, em uma paciente com reestenose mitral pós-plastia 12 anos antes. Através de um procedimento minimamente invasivo e totalmente endoscópico foi possível realizar com sucesso uma comissurotomia mitral, somente com apoio da videoscopia, sem incisões maiores do que as necessárias para introdução dos trocateres para instrumentação.

Descritores: Cirurgia vídeo-assistida. Procedimentos cirúrgicos cardíacos/métodos. Cirurgia torácica vídeo-assistida/métodos. Valva mitral/cirurgia. Reoperação.

Abstract

Minimum incision techniques in cardiac surgery have been on the rise after their inclusion in videothoracoscopy. Video-assisted minimally invasive cardiac surgery is considered by many centers in the world to be the approach of choice for treatment of mitral and aortic valve diseases. The aim of this study is to report a case of valve repair in a patient with mitral restenosis after surgical repair 12 years before. Through a minimally invasive and totally endoscopic procedure, it was possible to successfully perform a mitral commissurotomy with only videoscopic support, and without any incisions larger than those needed to introduce the trocars for instrumentation.

Descriptors: Video-assist surgery. Cardiac surgical procedures/methods. Thoracic surgery, video-assisted/methods. Mitral valve/surgery. Reoperation.

INTRODUÇÃO

A estenose mitral continua sendo a doença valvar mais comum em nosso meio, principalmente devido à associação com a doença reumática. Procedimentos cirúrgicos para abertura da valva podem ser indicados em algum momento da evolução, já que a degeneração é progressiva. Valvoplastia mitral percutânea, realizada por hemodinamicistas, cursa com excelentes resultados, quando adequadamente indicada. Em casos cirúrgicos, a correção

e a preservação da valva é preferível se comparada a sua troca. Esternotomia mediana é o acesso convencional e compatível com bons resultados na manutenção da valva. Técnicas minimamente invasivas, por minitoracotomias, para cirurgia mitral e aórtica, evoluíram lentamente nos últimos anos [1]. A inclusão dos equipamentos para cirurgia videoassistida e a circulação extracorpórea (CEC) utilizando acessos periféricos (*port access technology*) reacenderam as expectativas das cirurgias menos invasivas com resultados promissores apresentados na literatura [2].

1. Cirurgião cardíaco e Mestre em clínica cirúrgica; Chefe do departamento de cirurgia cardíaca do HCV-PR.
2. Cirurgião geral; Membro do departamento de cirurgia geral do HVC-PR.
3. Urologista; Membro do Serviço de Urologia do HCV-PR.
4. Cirurgião Cardíaco; Membro do departamento de cirurgia cardíaca do HCV-PR.

Trabalho realizado no Hospital da Cruz Vermelha Brasileira, filial do Paraná - Rua Vicente Machado 1310, Bairro Batel, Curitiba, PR, Brasil.

Endereço para correspondência:
Jerônimo A. Fortunato Júnior. Rua Amauri Gabriel Grassi Matei 50, Santo Inácio, Curitiba, PR, Brasil, CEP 82.010.620.
E-mail: jfjunior@uol.com.br

Artigo recebido em 5 de março de 2008
Artigo aprovado em 16 de julho de 2008

OBJETIVO

O objetivo do presente relato é demonstrar a técnica para abordagem da valva mitral com procedimento totalmente endoscópico, em um caso de reoperação por reestenose mitral, com CEC periférica e sem auxílio de minitoracotomia.

RELATO DO CASO

O presente relato refere-se a uma paciente do sexo feminino, de 24 anos de idade, portadora de estenose mitral reumática, com antecedente de cirurgia cardíaca aos 12 anos de idade. Plastia da valva mitral com anel de Carpentier foi realizada na época. Encaminhada ao nosso serviço por reestenose mitral para reoperação. Paciente sintomática classe funcional III (NYHA), vários episódios de congestão pulmonar. Ritmo sinusal ao eletrocardiograma e aumento de átrio esquerdo na radiografia de tórax, ecocardiograma com função normal de VE, estenose mitral importante, com gradiente máximo de 18 mmHg e área valvar de 1,2 cm², mas com aparelho subvalvar preservado, pressão de artéria pulmonar de 55 mmHg.

A valvoplastia percutânea com balão foi descartada, por ser um caso de reoperação e já apresentar anel de plastia. A paciente, após consultada, optou pelo procedimento minimamente invasivo, assinando documento formal de liberação para a cirurgia. Foi levada a cirurgia, submetida a anestesia geral com intubação seletiva, realizada dissecação de vasos inguinais para canulação de artéria e veia femorais. A CEC foi conduzida pelos acessos periféricos com Kit de canulação femoral, sem necessidade de pressão venosa negativa.

A parada cardíaca foi realizada por meio de fibrilação ventricular (FV) com hipotermia moderada, e mantido o nível de temperatura de FV até o final da cardiectomia, em média de 25 graus. Os instrumentos como pinças, bisturi e óptica foram introduzidos através dos 3 trocateres de 10 mm, que penetravam no tórax através dos espaços intercostais por incisões de 2 cm na pele. Após individualizado o pericárdio, foi realizada uma atriotomia esquerda, abaixo do nervo frênico e transpericárdico, sem dissecções (Figura 1). Com o uso de um afastador *cushing*, o interior do átrio esquerdo foi exposto, permitindo a visibilização da valva mitral (Figura 2). O aspecto valvar demonstrava pura fusão comissural, com aparelho subvalvar preservado (Figura 3). A seguir, foi realizada, com bisturi de lâmina nº11, a comissurotomia anterior, posterior e separação das cordoalhas fusionadas (Figura 4).

O teste da valva demonstrou excelente abertura e insuficiência leve, confirmando o bom resultado cirúrgico. Durante a atriografia esquerda, foi introduzido um cateter para retirada de ar do ventrículo esquerdo, passado através da valva mitral e mantido até o retorno efetivo dos batimentos cardíacos. A interrupção da CEC ocorreu sem intercorrência,

seu tempo total foi de 140 minutos. A paciente foi extubada ainda na sala cirúrgica; permaneceu na UTI por 30 horas, com boa evolução, recebendo alta da unidade. No quarto dia de pós-operatório, apresentou hemoptise súbita e retornou à UTI, sendo diagnosticada hemorragia pulmonar em lobo inferior direito, sem causa cirúrgica detectável. A possibilidade, apesar de tardia, de reexpansão forçada do pulmão direito, após entubação seletiva durante a cirurgia, poderia ser uma causa. Não foi utilizado cateter de Swan Ganz, que poderia ser outra causa de hemorragia pulmonar. Permaneceu na unidade por mais 7 dias, recebendo alta hospitalar com 15 dias de evolução pós-operatória. O controle ecocardiográfico demonstrou correção da estenose mitral, com área estimada em 2,2 cm², sem gradiente transvalvar e insuficiência leve, queda da PAPS a valores normais (55 para 20 mmHg) e assintomática após um seguimento de 24 meses, inclusive com gestação em andamento.

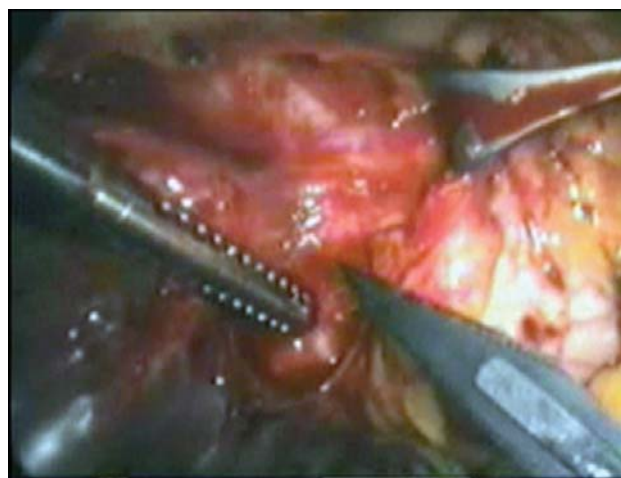

Fig. 1 - Local da atriotomia, com exposição da veia pulmonar superior direita, abaixo do nervo frênico

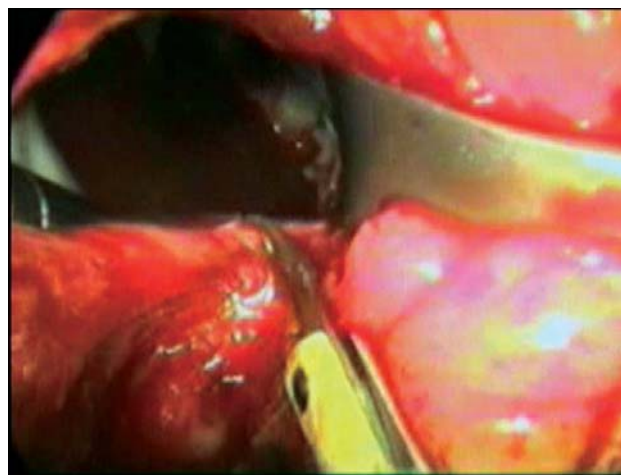


Fig. 2 - Atriotomia esquerda com a cavidade atrial afastada com afastador *cushing*

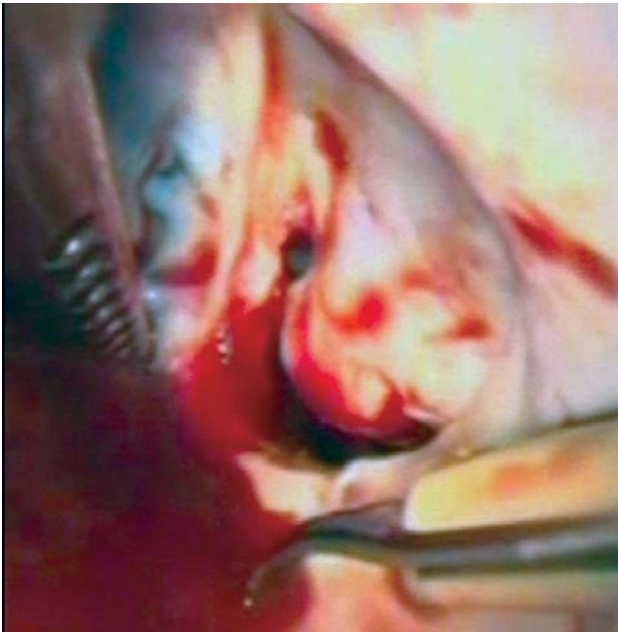

Fig. 3 - Aspecto pré-operatório da valva mitral, demonstrando estenose crítica

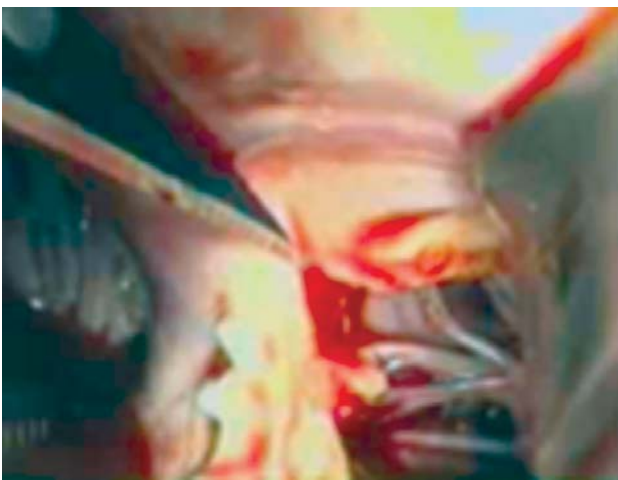


Fig. 4 - Commissurotomia anterior da valva mitral. Observação da lâmina de bisturi número 11 e do aparelho subvalvar

DISCUSSÃO

Apesar da promessa de grandes resultados em relação à dor pós-operatória, efeito estético das pequenas incisões e redução do sangramento cirúrgico, muitos relatos discutiam os procedimentos minimamente invasivos, quando comparados aos convencionais, em relação a complicações e sobrevida. Vários estudos indicavam maior índice de complicações nos procedimentos ditos pouco invasivos.

Em contrapartida, resultados favoráveis eram relatados em outros ensaios, como o de Machler et al. [1], que compararam a técnica convencional com as mínimas incisões para abordagem da valva aórtica. Relataram, em 120 pacientes, resultados semelhantes nas taxas de sobrevida, mas diferença expressiva quanto à dor pós-operatória, necessidade de hemotransfusão, mínima analgesia e baixa incidência de arritmias nos casos minimamente invasivos.

Com o advento da videocirurgia, da implementação das cânulas percutâneas e de baixo perfil para CEC periférico e do endoclampio aórtico (*port-access technology*), a cirurgia cardíaca minimamente invasiva (CCMI) e videoassistida, como ficou conhecida, deu um novo rumo ao procedimento, com resultados cada vez mais promissores e relatados com maior frequência [2].

O Brasil incluiu-se neste rol com a experiência de Jatene et al. [3], relatando em 1997 o uso da videotoroscopia para dissecação de artéria torácica interna esquerda e seu implante coronário através de minitoracotomia. Setenta e três pacientes foram operados, com baixo índice de complicações e alta hospitalar precoce. Souto et al. [4], em 2000, demonstraram a técnica de fechamento do canal arterial através de videotoroscopia em 40 pacientes, destacando a simplicidade e a singularidade do novo método de abordagem. São poucos os trabalhos brasileiros reportando o emprego da CCMI, mas vários centros têm demonstrado interesse neste novo campo da cirurgia cardíaca.

O presente trabalho relata um caso de comissurotomia mitral realizado com CMMI através de procedimento totalmente endoscópico, ou seja, utilizando somente toroscopia, sem nenhuma possibilidade de visão direta ou mesmo de incisões maiores do que as necessárias para introdução dos trocateres, para instrumentação. Procedimento semelhante encontrado na literatura foi relatado por Gersak et al. [5], em 2003, com o título “Endoscopic Aortic Valve Replacement”, relatando uma cirurgia em valva aórtica de forma minimamente invasiva. Utilizaram o termo totalmente endoscópico, devido à abordagem do 4º espaço intercostal direito para minitoracotomia, esteticamente superior, mas que não permitia visão direta da valva aórtica, realizando sua troca somente pela videoscopia. Consideraram esta abordagem como primeiro relato da literatura mundial.

Em nosso caso, a toroscopia, além de eliminar a necessidade de dissecação das aderências pericárdicas, permitiu excelente visibilização do campo operatório, mesmo em um caso de reoperação. Com um pequeno afastador Cushing foi possível expor, visualizar e tratar a valva mitral. A parada cardíaca, realizada sem pinçamento aórtico, utilizando fibrilação ventricular hipotérmica, não foi fator de complicação, dispensando a dissecação da raiz aórtica ou introdução de endoclamp. Casselman et al. [6], em

publicação de 2007, reportaram a mesma técnica de fibrilação ventricular hipotérmica em casos de reoperação mitral e tricúspide, com excelentes resultados. Apesar da complicação pulmonar, o resultado pós-operatório inicial foi alcançado, houve extubação na sala cirúrgica, a dor pós-operatória foi mínima, a drenagem torácica foi pequena e o tempo de UTI, antes da hemoptise, foi de 30 horas.

Reoperações nas valvas mitral e tricúspide têm sido cada vez mais indicadas para serem realizadas por procedimentos mínimos videoassistidos. Por não necessitarem maiores disseções, associam-se a melhores resultados pós-operatórios. Taxas de morbi-mortalidade têm sido menores quando comparadas à reoperação convencional. Muitos centros consideram as mínimas incisões a primeira abordagem para as reoperações valvares [6].

Relatos de cirurgias cardíacas videoguiadas têm sido encontrados com muita frequência na literatura. Seu uso hoje está limitado muito mais pela habilidade das equipes cirúrgicas e pelo melhor conhecimento das técnicas de acesso, do que pela comprovação de sua eficácia.

Estudos multicêntricos têm demonstrado os reais benefícios da cirurgia minimamente invasiva, confirmando baixa morbidade e mortalidade, excelente benefício estético e rápida recuperação pós-operatória. Referem que a técnica é indicada como primeira opção para procedimentos valvares [2-6]. A robótica com instrumentos articulados e motorizados respondendo ao comando da voz e manipulados com um "joystic" aprimora esta nova técnica.

CONCLUSÃO

Concluimos que a abordagem minimamente invasiva e videoguiada, conduzida sem minitoracotomia, foi factível e eficaz na realização da comissurotomia mitral em um caso de reoperação por reestenose. O procedimento realizado

de forma totalmente endoscópica não tem relato literário e foi utilizado por não necessitar de qualquer tipo de prótese ou grande intervenção. Possivelmente, com a maior experiência e habilidade dos cirurgiões, aliadas à robótica, grandes intervenções possam ser feitas no futuro, sem a necessidade das minitoracotomias.

REFERÊNCIAS

1. Mächler HE, Bergmann P, Anelli-Monti M, Dacar D, Rehak P, Knez I, et al. Minimally invasive versus conventional aortic valve operations: a prospective study in 120 patients. *Ann Thorac Surg.* 1999;67(4):1001-5.
2. Mishra YK, Khanna SN, Wasir H, Sharma KK, Mehta Y, Trehan N. Port-access approach for cardiac surgical procedures: our experience in 776 patients. *Indian Heart J.* 2005;57(6):688-93.
3. Jatene FB, Pêgo-Fernandes PM, Assad RS, Dallan LA, Hueb W, Arbulu HEVD, et al. Cirurgia de revascularização do miocárdio minimamente invasiva: resultados com o uso da videotoracoscopia e do estabilizador de sutura. *Rev Bras Cir Cardiovasc.* 1997;12(3):233-8.
4. Souto GLL, Tinoco RC, Tinoco ACA, Caetano CS, Souza JB, Paula AG, et al. Ligadura videotoracoscópica da persistência do canal arterial. *Rev Bras Cir Cardiovasc.* 2000;15(2):154-9.
5. Gersak B, Sostaric M, Kalisnik J. Endoscopic aortic valve replacement. *Heart Surg Forum.* 2003;6(6):E197-9.
6. Casselman FP, La Meir M, Jeanmart H, Mazzarro E, Coddens J, Van Praet F, et al. Endoscopic mitral and tricuspid valve surgery after previous cardiac surgery