

Dupla artéria torácica esqueletizada *versus* convencional na revascularização do miocárdio sem CEC em diabéticos

Double skeletonized internal thoracic artery vs. double conventional internal thoracic artery in diabetic patients submitted to OPCAB

Rodrigo MILANI¹, Paulo Roberto BROFMAN², Maximiliano GUIMARÃES³, Laura BARBOZA³, Rodrigo Mezzalira TCHAICK⁴, Hugo MEISTER FILHO⁴, Thales BAGGIO⁴, Francisco MAIA⁵

RBCCV 44205-999

Resumo

Objetivo: Avaliar a influência da técnica utilizada na dissecação das artérias torácicas na evolução de pacientes diabéticos submetidos a revascularização sem CEC.

Métodos: Setenta pacientes diabéticos submetidos a revascularização sem CEC com duas artérias torácicas foram avaliados. No grupo A, as artérias torácicas foram dissecadas de modo convencional, enquanto no grupo B foram esqueletizadas.

Resultados: A idade média do grupo A foi de 52,14±7,35 anos contra 55,71±8,1 anos no grupo B (p=0,057). No grupo A, seis (17,1%) pacientes eram diabéticos insulino-dependentes contra nove (25,7%) no grupo B (p=0,561). O EUROSCORE foi de 3,97±2,49 para o grupo A contra 4,14±3,06 no grupo B (p=0,879). O número médio de anastomoses distais no grupo A foi de 3±0,77 contra 3,03±0,89 para o grupo B (p=0,981). Três (8,57%) dos pacientes do grupo A apresentaram mediastinite contra nenhum do grupo B (p=0,239). A diabetes insulino-dependente foi o único fator estatisticamente significativo (p=0,008) para mediastinite. Neste grupo, a utilização de artéria torácica interna esqueletizada diminuiu significativamente a incidência de mediastinite (p=0,044).

Conclusão: A incidência de mediastinite foi menor no grupo onde ambas as artérias torácicas foram dissecadas de forma esqueletizada, apesar de, devido ao baixo número de casos, não apresentar diferença estatística. Nos portadores de diabetes insulino-dependente, 50% dos pacientes do grupo em que a artéria torácica foi obtida de forma convencional

apresentaram mediastinite, sendo que a utilização de artéria torácica esqueletizada diminuiu significativamente a incidência de mediastinite.

Descritores: Revascularização miocárdica. Artéria Torácica Interna. Diabetes mellitus.

Abstract

Objective: To evaluate the influence of the technique used in the dissection of thoracic arteries in the evolution of diabetic patients submitted to OPCAB.

Methods: Seventy diabetic patients submitted to OPCAB using bilateral thoracic arteries were evaluated. In Group A, thoracic arteries were dissected as a pedicle, while in Group B they were skeletonized.

Results: The mean age of patients in Group A was 52.14 ± 7.35 years old versus 55.71 ± 8.1 years for Group B (p=0.057). In Group A, six patients (17.1%) were insulin dependent against nine (25.7%) in Group B (p = 0.561). The EUROSCORE was 3.97 ± 2.49 for Group A opposed to 4.14 ± 3.06 for Group B (p = 0.879). The number of distal anastomoses in Group A was 3 ± 0.77 versus 3.03 ± 0.89 in Group B (p = 0.981). Three patients (8.57%) from Group A presented with mediastinitis. Insulin dependence was the only significant risk factor (p=0.008) for mediastinitis. In this group the use of skeletonized internal thoracic arteries significantly decreased the incidence of mediastinitis (p = 0.044).

1. Mestre em Clínica Cirúrgica; Doutor em Clínica Cirúrgica; Professor adjunto da PUC/PR; Cirurgião Cardiovascular.
2. Mestre em Clínica Cirúrgica; Doutor em Clínica Cirúrgica; Professor titular da PUC/PR; Cirurgião Cardiovascular.
3. Especialista; Cirurgião Cardiovascular.
4. Médico; Residente em cirurgia cardiovascular.
5. Mestre; Cardiologista.

Endereço para correspondência:
Prof. Dr. Rodrigo Milani
Rua Cezar Correia de Souza, 54 - Sta Felicidade - Curitiba - PR - Brasil. CEP: 82015-220. Tel: (41) 3323-4926. Fax: (41) 3232-8982.
E-mail: rodrigo.milani@sbccv.org.br

Trabalho realizado na Santa Casa de Misericórdia PUC/PR, Curitiba, PR, Brasil.

Artigo recebido em 14 de janeiro de 2008
Artigo aprovado em 7 de julho de 2008

Conclusion: The incidence of mediastinitis was lower in the group for which mammary arteries were dissected using skeletonization. Among insulin-dependent diabetics, 50% of the patients from the group in which the pedicled internal thoracic artery was utilized presented with mediastinitis;

the utilization of skeletonized internal thoracic arteries significantly decreases the incidence of mediastinitis.

Descriptors: Myocardial revascularization. Mammary arteries. Diabetes mellitus.

INTRODUÇÃO

A utilização da artéria torácica interna esquerda como enxerto para revascularização do miocárdio como rotina vem sendo publicada desde o início da década de 80 [1]. Os resultados de sua utilização após 10 anos mostram uma ampla superioridade em relação à veia safena quando comparada evolução livre de doença aterosclerótica no mesmo período [2]. Para o paciente, isto representa sobrevida mais longa, livre de angina e necessidade de reoperação [3].

O uso da artéria torácica interna bilateral para revascularização do miocárdio é motivo de um longo debate entre os cirurgiões cardiovasculares [4], e a sua utilização representa uma modificação nas rotinas operatórias previamente utilizadas. Vários estudos foram publicados mostrando benefício superior quando utilizadas ambas artérias torácicas internas para revascularização do miocárdio [5-8].

Em pacientes diabéticos, especialmente os portadores de diabetes tipo I, o uso de ambas as artérias torácicas internas nas operações para revascularização é motivo de grande preocupação devido às possíveis complicações relacionadas ao esterno em virtude da diminuição em sua vascularização [9].

Alguns estudos recentes têm demonstrado que a retirada das artérias torácicas internas de modo esqueletizado mantém o fluxo sanguíneo para o esterno e, conseqüentemente, diminui a incidência de complicações esternais [10].

No presente estudo, avaliamos retrospectivamente dois grupos de pacientes diabéticos, sendo utilizado em um grupo ambas as artérias torácicas internas de modo esqueletizado e no outro grupo ambas as artérias torácicas de modo convencional, tendo como objetivo principal a incidência de complicações relacionadas ao esterno.

MÉTODOS

Setenta pacientes portadores de diabetes, submetidos à operação para revascularização do miocárdio sem circulação extracorpórea foram avaliados retrospectivamente, sendo que em todos os pacientes foram utilizadas ambas as artérias torácicas internas. Os 70 pacientes foram divididos em dois grupos: no grupo A, ambas as artérias torácicas internas

foram obtidas de maneira convencional, enquanto que no grupo B, ambas as artérias torácicas internas foram obtidas de maneira esqueletizada.

A técnica anestésica e o preparo inicial foram previamente descritos [11]. Após a abertura do esterno e sua respectiva hemostasia (não foi utilizado cera de osso), em ambos os grupos as pleuras foram abertas. Inicialmente, a pleura esquerda e, após o término da retirada da artéria torácica interna esquerda, o mesmo procedimento foi realizado do lado direito. No grupo A, as artérias foram retiradas de modo convencional, sendo utilizado clip 200 (Horizon) na hemostasia dos ramos maiores e cautério (Valleylab force 2) em potência de 30 na coagulação. Somente os ramos maiores foram ligados com os ramos menores sendo cauterizados. Ambas as veias torácicas anteriores foram retiradas junto com a artéria torácica interna.

No grupo B, as artérias torácicas internas direita e esquerda foram retiradas de modo esqueletizado (Figura 1). O clip utilizado foi menor, clip 100 (Horizon), e a potência do cautério (Valleylab - force 2) utilizada foi a metade usada no grupo A. Todos os ramos da artéria torácica interna no grupo B foram ligados e ambas as veias torácicas anteriores foram preservadas. Simultaneamente, quando necessário, a veia safena magna foi dissecada em ambos os grupos.

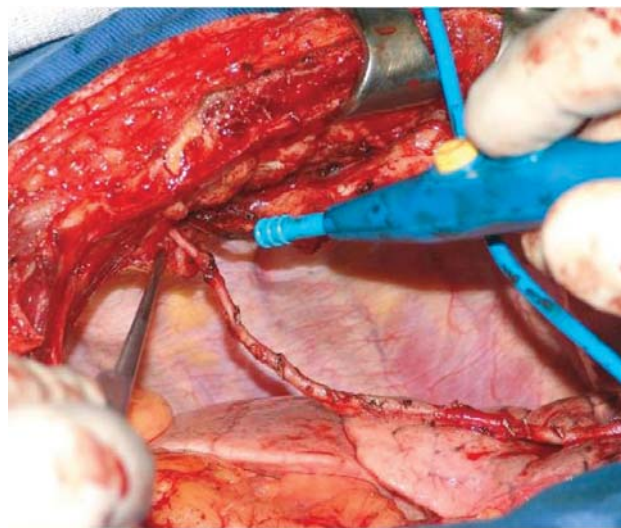


Fig.1 - Artéria torácica interna esqueletizada

Após a retirada de ambas as artérias torácicas internas, os pacientes receberam 2,0 mg/kg de heparina que ao término da operação foi revertido em 75% da dose inicial. Aberto o pericárdio, um ponto de fio ethibond 2-0 fixado a uma tira de algodão medindo 3,5 X 70 cm foi aplicado na deflexão pericárdica, entre a veia cava inferior e a veia pulmonar inferior esquerda [12].

As anastomoses distais foram realizadas por primeiro, quando havia enxertos venosos a serem utilizados, iniciando-se pela artéria coronária direita e seus ramos, indo para artéria circunflexa e seus ramos e terminando com parede anterior, artéria interventricular anterior e seus ramos.

A artéria torácica interna esquerda foi utilizada preferencialmente para artéria interventricular anterior, sendo utilizada em alguns pacientes em ramos marginais da artéria circunflexa. A artéria torácica interna direita foi utilizada preferencialmente para os ramos marginais da artéria circunflexa e, em alguns pacientes, para a artéria interventricular anterior e para a artéria coronária direita (Figura 2).

Durante a realização das anastomoses, a artéria coronária abordada foi temporariamente ocluída por meio de ligadura proximal com fio prolene 4-0 apoiado em silicone. Para realização das anastomoses distais, além do ponto de Lima [12], foi utilizado estabilizador de tecidos por sucção (ESTECH) – Figura 3.

Nos pacientes que receberam enxertos venosos, ao término das anastomoses distais, a aorta foi pinçada parcialmente e as anastomoses proximais realizadas.

Como citado anteriormente, a dose inicial de anticoagulante foi revertida em 75%. Os pacientes receberam nitroglicerina por um período de 24 horas a partir do término da operação. Todos os pacientes permaneceram na unidade de terapia intensiva por ao menos uma noite.

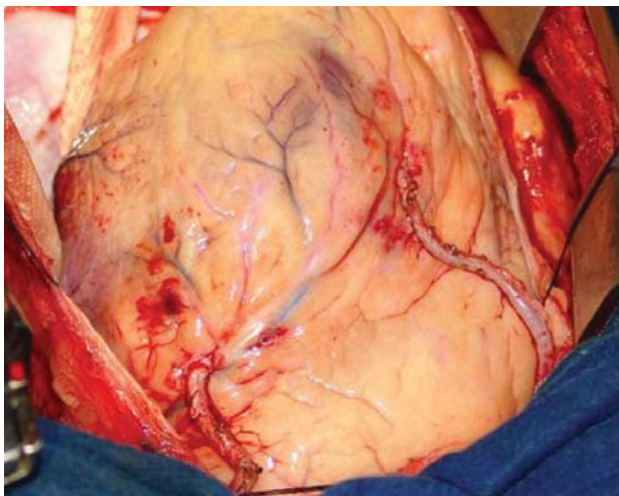


Fig. 2 - Dupla artéria torácica interna esqueletizada

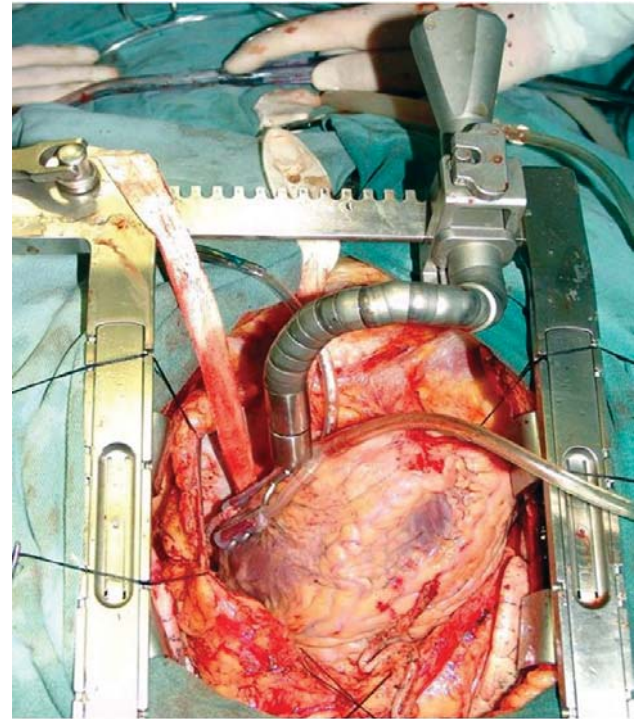


Fig 3 - Estabilizador por sucção (Estech)

RESULTADOS

Foram avaliados 70 pacientes submetidos à revascularização do miocárdio sem circulação extracorpórea, todos portadores de diabetes. Os pacientes foram divididos em dois grupos. No grupo A, com 35 pacientes, todos receberam ambas as artérias torácicas internas dissecadas de maneira convencional, enquanto que os 35 pacientes do grupo B receberam ambas as artérias torácicas internas dissecadas de modo esqueletizado.

No grupo A, a média de idade foi de $52,14 \pm 7,35$ anos, variando de 38 a 68 anos, enquanto no grupo B a idade média foi de $55,71 \pm 8,1$ anos ($p=0,57$), variando entre 39 e 75 anos. No grupo A, 24 (68,5%) pacientes eram do sexo masculino contra 25 (71,4%) no grupo B ($p=1$).

Em relação aos fatores de risco para doença coronária, entre os pacientes do grupo A, 31 (88,5%) eram hipertensos contra 34 (97,1%) no grupo B ($p=0,356$), 17 (48,5%) pacientes do grupo A apresentavam índices elevados de colesterol contra 14 (40%) do grupo B ($p=0,631$). No grupo A, 17 (48,5%) pacientes eram tabagistas contra 11 (31,4%) no grupo B ($p=0,222$).

Todos os 70 pacientes avaliados eram diabéticos e entre eles, seis (17,1%) pacientes do grupo A eram diabéticos insulino-dependentes contra nove (25,7%) pacientes do grupo B ($p=0,561$). Um (2,8%) paciente do grupo A era portador de insuficiência renal crônica, enquanto no grupo

B, quatro (11,4%) apresentavam esta doença ($p=0,356$).

Em relação à classe funcional no período pré-operatório, 20 (57,1%) pacientes do grupo A encontravam-se em classe funcional III/IV, contra 18 (51,4%) do grupo B ($p=0,811$). A fração de ejeção do ventrículo esquerdo era normal em 10 (28,57%) pacientes do grupo A contra 10 (28,57%) pacientes do grupo B, apresentava comprometimento moderado, 35% a 55%, em 11 (31,43%) paciente do grupo A contra 14 (40%) no grupo B ($p=0,303$), e, apresentava comprometimento importante, com fração de ejeção abaixo de 35% em 14 (40%) dos pacientes do grupo A, contra 11 (31,43%) dos pacientes do grupo B ($p=0,303$).

A análise de risco de mortalidade pré-operatória através do EUROSCORE foi de $3,97\pm 2,49$, com variação entre 0 e 10 pontos no grupo A, contra $4,14\pm 3,06$ ($p=0,879$), variando entre 0 e 11 pontos no grupo B. O número médio de artérias coronárias revascularizadas foi de $3\pm 0,77$, variando entre 2 e 5 no grupo A, e $3,03\pm 0,89$ ($p=0,981$), variando entre 2 e 5, nos pacientes pertencentes ao grupo B.

Em relação à artéria coronária para onde a artéria torácica interna foi direcionada, no grupo A, a artéria torácica interna esquerda foi direcionada para o ramo interventricular anterior em 16 (45,7%) pacientes, para ramos marginais da artéria circunflexa em 13 (37,1%) e para ramos diagonais e diagonalis em seis (17,1%). A artéria torácica interna direita foi direcionada para o ramo interventricular anterior em 18 (51,4%) pacientes, para os ramos marginais da artéria circunflexa em oito (22,8%), para ramos diagonalis em um (2,8) e para artéria coronária direita em oito (22,8%). Nos pacientes do grupo B, a artéria torácica interna esquerda foi direcionada para o ramo interventricular anterior em 25 (71,4%) pacientes, para ramos marginais da artéria circunflexa em nove (25,7%) e, em um (2,8%), foi direcionada para o ramo diagonal. A artéria torácica interna direita foi direcionada para o ramo interventricular anterior em nove (25,7%) pacientes, para ramos marginais da artéria circunflexa em 13 (37,1%), em um (2,8%) foi direcionada para um ramo diagonal, e, em 12 (34,2%), para a artéria coronária direita.

No grupo A, 17 (48,5%) pacientes permaneceram por uma noite na unidade de terapia intensiva, e no grupo B, 14 (40%) ($p=0,631$). Somente seis (17,1%) pacientes no grupo A e nove (25,7%) do grupo B permaneceram mais de duas noites na UTI ($p=0,561$). Quando avaliadas as complicações apresentadas em ambos os grupos, seis (17,1%) pacientes do grupo A apresentaram fibrilação atrial aguda contra quatro (11,4%) do grupo B ($p=0,734$), quatro (11,4%) pacientes do grupo A tiveram quadro de broncopneumonia contra três (8,57%) no grupo B ($p=1$). Três (8,57%) pacientes do grupo A apresentaram mediastinite, contra nenhum paciente do grupo B ($p=0,239$). A diabetes insulino-dependente foi o único fator estatisticamente significativo para mediastinite ($p=0,008$). Neste subgrupo de pacientes

diabéticos insulino-dependentes, a utilização da artéria torácica interna retirada de modo esqueletizado diminuiu significativamente a incidência de mediastinite ($p=0,044$).

DISCUSSÃO

A superioridade da artéria torácica interna esquerda sobre a veia safena magna quando se compara taxa de sobrevida e patência para se revascularizar a artéria interventricular anterior é bem conhecida [13-15]. A utilização de um segundo conduto arterial na revascularização do miocárdio, especialmente a artéria torácica interna direita, tem se mostrado em uma série de trabalhos [5-8] como fator preditivo de uma melhor taxa de patência e sobrevida a longo prazo. A artéria torácica interna direita tem características semelhantes à artéria torácica interna esquerda, porém, a sua ampla utilização encontra alguma resistência devido a um possível aumento na incidência de complicações esternais, especialmente em pacientes diabéticos, o seu comprimento reduzido, o que limitaria a sua utilização como enxerto "in situ", e o aumento no tempo operatório para a sua obtenção.

Recentemente, a utilização de ambas as artérias torácicas internas retiradas de modo esqueletizado em pacientes diabéticos, demonstraram uma incidência igual aos pacientes não-diabéticos quando avaliadas complicações relacionadas ao esterno, bem como, aparentemente, se obtêm um maior segmento de enxerto com um fluxo também aparentemente melhor, podendo se utilizar ambas as artérias torácicas em praticamente todo o coração [16].

Retirada esqueletizada da artéria torácica interna é definida como a retirada do conduto arterial mantendo-se as veias satélites que o acompanham, bem como o tecido localizado ao redor. Como a artéria torácica interna fica mais exposta quando retirada desta maneira, deve-se evitar o uso do eletrocautério diretamente sobre a mesma, minimizando-se assim a ocorrência de espasmo e lesões. Todos os ramos devem ser diretamente ligados, sendo o mais prático para a realização desta ligadura a utilização de clips metálicos pequenos.

Menezes et al. [17] descreveram a retirada da artéria torácica interna esquerda de forma esqueletizada com o auxílio do bisturi ultra-sônico. Foram apresentados os resultados referentes a 188 pacientes operados com esta técnica, onde o uso dos clips foi dispensado, não foram necessárias manobras para aumentar o fluxo do enxerto, não houve infecção de esterno na série, e o tempo médio para retirada da artéria torácica interna esqueletizada foi de 33 minutos. Os autores concluíram informando que esta técnica abrevia o tempo de dissecação da artéria torácica, não promove espasmos e dispensa o uso de clips metálicos, sendo um procedimento de fácil reprodução, recomendado para a dissecação de modo esqueletizado. Em nossa série,

apesar de não ser o objetivo principal do presente estudo, fica claro que a obtenção de ambas as artérias torácicas internas de maneira esquelizada consome um tempo operatório maior do que o gasto para se obter ambas de modo pediculado. Este tempo adicional, entretanto, é parcialmente recuperado ao final da operação durante a revisão da hemostasia, visto que tanto a revisão da parede torácica como das artérias torácicas internas são mais rápidas quando as artérias foram obtidas de modo esquelizado.

De Paulis et al. [18], em seu trabalho, demonstram o papel da técnica de dissecação das artérias torácicas internas nas infecções superficiais e profundas do esterno. Os autores compararam um grupo de 300 pacientes, nos quais ambas as artérias torácicas foram obtidas de modo pediculado, com um grupo de 150 pacientes em que ambas as artérias foram obtidas de maneira esquelizada. A utilização das artérias torácicas internas de modo esquelizado foi um dos fatores que determinaram menor incidência de infecções esternais superficiais ou profundas. Os autores concluem informando que o uso de ambas as artérias torácicas internas acarretam um risco grande de infecções esternais, quando comparados à utilização de apenas uma artéria torácica interna, e que o uso de ambas as artérias torácicas de maneira esquelizada diminui este risco significativamente, podendo ser utilizadas em pacientes com grande chance de complicações esternais.

Peterson et al. [19] analisaram os resultados de dois grupos de pacientes diabéticos submetidos a revascularização do miocárdio com duas artérias torácicas internas. No grupo A, composto por 70 pacientes, as artérias torácicas internas foram dissecadas esquelizadas. No grupo B, composto por 36 pacientes, as artérias torácicas internas foram dissecadas pediculadas. Os pacientes do grupo A, que receberam ambas as artérias torácicas internas esquelizadas para revascularização do miocárdio, tiveram incidência significativamente menor de complicações de esterno. Os autores concluem seu trabalho informando que, com o uso de ambas as artérias torácicas de modo esquelizado, diabetes não é mais contra-indicação para esta estratégia de operação para revascularizar o miocárdio.

Em um artigo de revisão, no qual foram avaliados 214 pacientes diabéticos submetidos à revascularização do miocárdio sem circulação extracorpórea que receberam ambas as artérias torácicas internas. Hirose et al. [20] demonstraram a efetividade da utilização da artéria torácica esquelizada na prevenção da infecção de esterno, quer superficial, quer profunda. Em seus comentários, os autores fazem referências à necessidade do uso do cautério ultrassônico para a melhor retirada da artéria torácica de modo esquelizado, visto que com o uso do eletrocautério convencional pode ocorrer lesão por calor devido à ausência de tecidos adjacentes. Os autores comentam que, antes da

esquelização, aproximadamente 34% dos pacientes diabéticos recebiam duas artérias torácicas internas, com este número subindo para 61% dos pacientes diabéticos com o uso da esquelização. Nesta série, a incidência de complicações esternais foi menor no grupo de esquelização. A incidência de mediastinite foi de 0,9% no grupo em que se utilizou a artéria torácica de modo esquelizado contra 3% no grupo pediculado, e, a incidência de infecção superficial de esterno foi de 3,5% no grupo esquelizado contra 12,1% do grupo pediculado.

Os autores concluíram informando que o uso de ambas as artérias torácicas dissecadas de modo esquelizado em pacientes diabéticos é seguro e pode diminuir a incidência de complicações esternais.

Miana et al. [21] apresentaram estudo comparando a utilização da artéria torácica interna direita ou da artéria radial como um segundo enxerto arterial, sendo avaliados 58 pacientes, com 20 destes recebendo a artéria torácica interna direita como segundo enxerto arterial. Os autores não observaram diferenças na evolução imediata dos pacientes quando avaliada mortalidade, reoperação por sangramento e mediastinite. Entretanto, salientam que no grupo de pacientes que receberam a artéria torácica interna direita com segundo enxerto arterial o tempo operatório foi maior.

Em artigo recente, Martins et al. [22] apresentaram seus resultados em grupo de pacientes diabéticos submetidos a revascularização do miocárdio com a utilização de ambas as artérias torácicas internas. Foram avaliados 700 pacientes, sendo 552 não-diabéticos e 148 pacientes diabéticos. Os grupos eram semelhantes quanto a idade, sexo, fatores de risco, infarto prévio, classe funcional e número de anastomoses distais por paciente. Na análise dos resultados, não houve diferença significativa quando avaliados mortalidade, sangramento e deiscência de esterno. Os autores concluíram que seleção criteriosa de paciente e técnica operatória apurada podem beneficiar pacientes diabéticos com o uso de ambas as artérias torácicas internas.

Em nossa série, avaliamos dois grupos de pacientes diabéticos em que foram utilizadas ambas as artérias torácicas internas para revascularização do miocárdio, sendo que, em um grupo, ambas as artérias foram retiradas de modo pediculado e, no outro grupo, ambas foram dissecadas de maneira esquelizada. A incidência de pacientes diabéticos insulino-dependentes foi similar em ambos os grupos, bem como a incidência dos outros fatores de risco. O número médio de artérias coronárias revascularizadas também foi similar entre os dois grupos. No grupo em que ambas as artérias torácicas internas foram retiradas de modo pediculado, três pacientes desenvolveram mediastinite, enquanto que no grupo de artérias esquelizadas, nenhum paciente apresentou quadro

semelhante. Na análise estatística, a diabetes mellitus insulino-dependente foi o único fator estatisticamente significativo para o desenvolvimento de mediastinite. A utilização de ambas as artérias torácicas de maneira esqueletizada diminuiu significativamente a incidência desta complicação.

Mesmo após o período inicial necessário para o completo domínio da técnica para dissecação da artéria torácica interna de modo esqueletizado, o tempo gasto para obtenção de ambas é maior do que o gasto para se retirar ambas as artérias de modo pediculado. Talvez, com o uso de cautério ultra-sônico, este tempo possa ser bastante reduzido. Com a utilização do cautério convencional, deve-se ter muito cuidado com a exposição excessiva da artéria torácica ao calor irradiado por este dispositivo, que pode acarretar hematomas, espasmo e lesões irreversíveis. Durante o período de revisão da hemostasia da parede torácica, o electrocautério também deve ser utilizado com cautela, caso contrário, corre-se o risco de lesar ambas as veias satélites e todo esforço para preservar parte da vascularização da parede torácica é perdido.

CONCLUSÃO

Como conclusão, os dados obtidos em nosso estudo sugerem que a utilização de ambas as artérias torácicas internas de modo esqueletizado oferece certo grau de proteção contra a mediastinite em pacientes diabéticos, especialmente os insulino-dependentes. O tempo gasto para dissecação de ambas as artérias é maior quando retiradas de maneira esqueletizada, porém isto é compensado pelo menor tempo gasto na revisão de hemostasia da parede torácica. Após termos iniciado a utilização de artéria torácica interna esquerda esqueletizada, passamos a ser muito mais liberais na utilização de ambas as artérias torácicas em pacientes diabéticos.

REFERÊNCIAS

1. Gall S Jr, Lowe JE, Wolfe WG, Oldham HN Jr, Van Trigt P 3rd, Glower DD. Efficacy of the internal mammary artery in combined aortic valve replacement-coronary artery bypass grafting. *Ann Thorac Surg.* 2000;69(2):524-30.
2. Henessy TG, Codd MB, Donnelly S, Hartigan C, McCann HA, McCarthy C, et al. Long-term clinical outcome following coronary artery bypass grafting for isolated stenosis of the left anterior descending coronary artery. *Eur Heart J.* 1998;19(3):447-57.
3. Wang AY, Bobryshev YV, Cherian SM, Liang H, Inder SJ, Lord RS, et al. Structural features of cell death in atherosclerotic lesions affecting long-term aortocoronary saphenous vein bypass grafts. *J Submicrosc Cytol Pathol.* 1999;31(3):423-32.
4. Lytle BW, Loop FD. Superiority of bilateral internal thoracic artery grafting: it's been a long time comin'. *Circulation.* 2001;104(18):2152-4.
5. Rizzoli G, Schiavon L, Bellini P. Does the use of bilateral internal mammary artery (IMA) grafts provide incremental benefit relative to the use of a single IMA graft? A meta-analysis approach. *Eur J Cardiothorac Surg.* 2002;22(5):781-6.
6. Cosgrove DM, Lytle BW, Loop FD, Taylor PC, Stewart RW, Gill CC, et al. Does bilateral internal mammary artery grafting increase surgical risk? *J Thorac Cardiovasc Surg.* 1988;95(5):850-6.
7. Kouchoukos NT, Wareing TH, Murphy SF, Pelate C, Marshall WG Jr. Risks of bilateral internal mammary artery bypass grafting. *Ann Thorac Surg.* 1980;49(2):210-7.
8. Taggart DP, D'Amico R, Altman DG. Effect of arterial revascularisation on survival: a systematic review of studies comparing bilateral and single internal mammary arteries. *Lancet.* 2001;358(9285):870-5.
9. Galbut DL, Traad EA, Dorman MJ, DeWitt PL, Larsen PB, Kurlansky PA, et al. Seventeen-year experience with bilateral internal mammary artery grafts. *Ann Thorac Surg.* 1990;49(2):195-201.
10. Higami T, Kozawa S, Asada T, Shida T, Ogawa K. Skeletonization and harvest of the internal thoracic artery with an ultrasonic scalpel. *Ann Thorac Surg.* 2000;70(1):307-8.
11. Milani RM. Análise dos resultados imediatos para operação de revascularização do miocárdio sem pinçamento total da aorta [Tese de Mestrado] Curitiba:Universidade Federal do Paraná;2000.
12. Lima RC. Padronização técnica de revascularização miocárdica da artéria circunflexa e seus ramos sem circulação extracorpórea [Tese de Doutorado]. São Paulo:Universidade Federal de São Paulo, Escola Paulista de Medicina;1999.
13. Loop FD, Lytle BW, Cosgrove DM, Stewart RW, Goormastic M, Williams GW, et al. Influence of the internal-mammary-artery graft on 10-year survival and other cardiac events. *N Engl J Med.* 1986;314(1):1-6.
14. Cameron A, Davis KB, Green G, Schaff HV. Coronary bypass surgery with internal-thoracic-artery grafts--effects on survival over a 15-year period. *N Engl J Med.* 1996;334(4):216-9.
15. Lytle BW, Loop FD, Cosgrove DM, Ratliff NB, Easley K,

-
- Taylor PC. Long-term (5 to 12 years) serial studies of internal mammary artery and saphenous vein coronary bypass grafts. *J Thorac Cardiovasc Surg.* 1985;89(2):248-58.
16. Calafiori AM, Vitolla G, Iaco AL, Fino C, Di Giammarco G, Marchesani F, et al. Bilateral internal mammary artery grafting: midterm results of pedicled versus skeletonized conduits. *Ann Thorac Surg.* 1999;67(6):1637-42.
17. Menezes AM, Vasconcelos FP, Lima RC, Costa MG, Escobar MAS. Aspectos técnicos na esqueletização da artéria torácica interna com bisturi ultra-sônico. *Rev Bras Cir Cardiovasc.* 2007;22(2):206-11.
18. De Paulis R, Notaris S, Scaffa R, Nardella S, Zeitani J, Del Giudice C, et al. The effect of bilateral internal thoracic artery harvesting on superficial and deep sternal infection: The role of skeletonization. *J Thorac Cardiovasc Surg.* 2005;129(3):536-43.
19. Peterson MD, Borger MA, Rao V, Peniston CM, Feindel C. Skeletonization of bilateral internal thoracic artery grafts lowers the risk of sternal infection in patients with diabetes. *J Thorac Cardiovasc Surg.* 2003;126(5):1314-9.
20. Hirose H, Amano A, Takanashi S, Takahashi A. Skeletonized bilateral internal mammary artery grafting for patients with diabetes. *Interact Cardiovasc Thorac Surg.* 2003;2(3):287-92.
21. Miana LA, Lima DS, Whitaker JF, Passos PHC, Loures PL, Miana AA. Resultados imediatos da artéria torácica interna direita e artéria radial como segundo enxerto arterial na revascularização do miocárdio. *Rev Bras Cir Cardiovasc.* 2007;22(1):60-7.
22. Martins SK, Santos MA, Tirado FHP, Martins Jr FCE, Malat HF, Jatene AD, et al. Revascularização do miocárdio com emprego de ambas as artérias mamárias internas em pacientes diabéticos. *Rev Bras Cir Cardiovasc.* 2007;22(3):291-6.