

Opção técnica na tetralogia de Fallot com artéria coronária anômala. Relato de casos

Technical option on tetralogy of Fallot with abnormal coronary artery. Cases report

Claudio Roberto ASSUMPÇÃO¹, João de Deus e BRITO², Eulália PFEIFER³, Lilian STEWART⁴, Antonio de Pádua JAZBIK⁵

RBCCV 44205-985

Resumo

Relatamos dois casos um menino de 11 anos e uma menina de um ano e seis meses, portadores de tetralogia de Fallot com artéria coronária de origem anômala, cruzando a via de saída de ventrículo direito. O diagnóstico foi feito com ecocardiografia e cateterismo cardíaco. Utilizamos, na correção, um enxerto externo composto de pericárdio bovino e parede posterior da artéria pulmonar, entre o ventrículo direito e o tronco da artéria pulmonar. As crianças tiveram boa evolução pós-operatória, obtendo alta hospitalar assintomáticas. É mais uma opção técnica na correção da tetralogia de Fallot com artéria coronária anômala.

Descritores: Tetralogia de Fallot/cirurgia. Cardiopatias congênitas, cirurgia. Anomalias dos vasos coronários/cirurgia.

Abstract

Report on two children, one 11 year-male and another one year-six-month-female with tetralogy of Fallot associated with anomalous origin of coronary artery crossing the right ventricle outlet tract. Diagnosis was done by echocardiography and cardiac catheterization. On surgical correction we used an external composite tubular pericardium bovine graft and posterior wall of the pulmonary artery between the right ventricle and the pulmonary artery trunk. Patients had an uneventful post-operative period and were discharged asymptomatic. It is more an option on correction of tetralogy of Fallot with anomalous coronary artery.

Descriptors: Tetralogy of Fallot/surgery. Heart defects, congenital, surgery. Coronary vessel anomalies/surgery.

1. Chefe do Serviço de Cirurgia Cardíaca do Instituto Estadual de Cardiologia Aloysio de Castro do Rio de Janeiro.
2. Professor Doutor da Faculdade de Medicina da UFRJ. Professor da Escola de Medicina da Fundação Souza Marques do Rio de Janeiro.
3. Chefe do Serviço de Cardio Pediatria do Instituto Estadual de Cardiologia Aloysio de Castro do Rio de Janeiro.
4. Chefe do Pós Operatório de Cardio Pediatria do Instituto Estadual de Cardiologia Aloysio de Castro do Rio e Janeiro.
5. Professor Titular Emérito da Faculdade de Medicina da UFRJ. Cirurgião Cardiovascular do Instituto Estadual de Cardiologia Aloysio de Castro.

Trabalho realizado no Instituto Estadual de Cardiologia Aloysio de Castro - Rio de Janeiro, RJ, Brasil.

Endereço para correspondência: Claudio Roberto Assumpção. Rua David Campista, 326 Botafogo - Rio de Janeiro, RJ, Brasil - CEP: 22261-010
E-mail: claudior@cardiol.br

Artigo recebido em 2 de novembro de 2007
Artigo recebido em 17 de abril de 2008

INTRODUÇÃO

A presença de artéria coronária de trajeto anômalo, cruzando a via de saída de ventrículo direito representa um desafio para os cirurgiões. Esta rara anomalia propiciou o uso de várias técnicas, que têm sido relatadas, seja na reconstrução da câmara de saída do ventrículo direito com enxertos ou condutos externos [1,2] ou na correção por via de acesso transatrial e transpulmonar [3]. Nos dois casos apresentados, reproduzimos técnica que foi realizada com sucesso, por van Son [1], em 1995, e por Dandolu et al. [4], em 1999.

Nesta técnica, construímos duas vias de saída de ventrículo direito. A primeira formada por um conduto biológico externo, entre o ventrículo direito e tronco de artéria pulmonar, por sobre a artéria coronária; e a segunda conservando o trato de saída nativo da artéria pulmonar. Desta maneira, estas duas vias de saída formam um fluxo sanguíneo, sem obstrução desde o ventrículo direito até o tronco da artéria pulmonar. Descrevemos a técnica cirúrgica empregada e os resultados obtidos. Consideramos importante chamar a atenção para esta possibilidade técnica que deve ser uma das alternativas na correção da tetralogia de Fallot com artéria coronária de origem anômala.

RELATO DO CASO

Entre 2001 e 2007, no Instituto Estadual de Cardiologia Aloysio de Castro do Rio de Janeiro, 568 crianças foram submetidas a cirurgia cardíaca para tratamento de cardiopatia congênita. Neste grupo de pacientes, 55 tinham tetralogia de Fallot, das quais 53 foram corrigidas por via transventricular, após fechamento do defeito do septo interventricular por via transatrial. Em duas crianças que apresentavam artéria coronária anômala, cruzando a via de saída do ventrículo direito, empregamos a opção técnica que será descrita no relato destes dois casos.

Este trabalho foi aprovado pela Comissão de Ética em Pesquisa do Instituto Estadual de Cardiologia Aloysio de Castro, sob o número 2008/16 de 5/3/2008.

CASO 1

Menino de 11 anos de idade foi encaminhado ao Serviço de Cardio-pediatria com diagnóstico de tetralogia de Fallot. Relatava cianose desde os primeiros dias de vida, cansaço aos moderados e pequenos esforços. Ao exame clínico, mostrava-se extremamente cianótico, dispnéia em repouso, com estatura e peso diminuídos para a idade cronológica e com baqueteamento digital. À ausculta era audível sopro ejetivo na borda esternal esquerda, ++++/6. Radiografia de tórax revelava aumento de cavidades direitas. O hematócrito na ocasião da internação era de 75%, necessitando de exsanguíneo transfusão. Ecocardiograma pré-operatório: defeito septal interventricular amplo. Presença de artéria

coronária anômala. O cateterismo cardíaco revelou estenose subvalvar e anel pulmonar de bom diâmetro. Havia tronco arterial coronariano único com artéria coronária interventricular anterior cruzando a via de saída do ventrículo direito. O paciente foi submetido a tratamento cirúrgico em 27/2/2002.

Técnica cirúrgica

Após toracotomia mediana transternal e pericardiotomia longitudinal, constatou-se aumento de cavidades direitas. As artérias e veias coronárias eram dilatadas e havia vasta circulação colateral epicárdica. Importante ramo coronariano cruzava a via de saída do ventrículo direito. O anel e tronco da artéria pulmonar tinham dimensões adequadas. Isolamento da aorta ascendente. Suturas em bolsa na aorta ascendente, na veia cava superior, átrio direito, próximo à veia cava inferior, e veia pulmonar superior direita para drenagem do ventrículo esquerdo. Heparinização sistêmica com 400 U/kg do fármaco e iniciada a circulação extracorpórea. Drenagem venosa com duas veias cavas e de cavidades esquerdas através de veia pulmonar superior direita, deixando-se a ponta do cateter no ventrículo esquerdo. Retorno arterial feito pela aorta ascendente.

Uma vez atingida a temperatura de 32° Celsius, a aorta foi ocluída com pinça especial. Solução cardioplégica sanguínea hipotérmica foi infundida na aorta ascendente por 3 minutos e repetida a cada 20 minutos de parada anóxica. Com o coração parado, foi feita abertura longitudinal do átrio direito. Havia pequeno forame oval, que foi fechado com ponto em X de monofilamento 4-0. Através da valva tricúspide observava-se grande defeito do septo interventricular, com dois centímetros no maior eixo. O defeito foi fechado com enxerto heterólogo de pericárdio bovino fixado, parte com pontos separados em U ancorados em pastilhas de Teflon e parte com sutura contínua de monofilamento 4-0. Fechamento do átrio direito com dupla sutura de monofilamento 4-0. Incisão de dois centímetros no infundíbulo do ventrículo direito, perpendicular e caudal ao ramo coronariano de trajeto anômalo.

Havia importante hipertrofia das extensões parietal e septal da trabécula septo marginal, cobertas por tecido fibroso, formando um “*os infundibulii*” com no máximo 0,6 cm de diâmetro, que foram parcialmente ressecadas. A valva pulmonar era levemente espessada, mas sem estenose. O anel valvar tinha dimensões compatíveis, permitindo a passagem de um dilatador de Hegar de 14 mm. A parede anterior do tronco da artéria pulmonar foi seccionada longitudinalmente como uma aba e suturada de maneira reversa, por sobre a coronária anômala, na extremidade superior da incisão do ventrículo direito.

Com o objetivo de completar a parede anterior deste novo conduto, foi suturado um segmento de pericárdio bovino, em forma de telha, nas bordas do tronco da artéria pulmonar e restante da incisão ventricular (Figura 1). A

pinça oclusiva da aorta foi retirada após reaquecimento do paciente e eliminação cuidadosa do ar das cavidades esquerdas. O coração voltou a bater espontaneamente, inicialmente dissociado, passando a ritmo sinusal em seguida. Saída de circulação extracorpórea aos 37° Celsius. Reposição da volemia com base na pressão de átrio direito. Revisão da hemostasia. Instalado fio de marca-passo provisório em parede de ventrículo direito. Drenagem do mediastino e fechamento do tórax por planos.

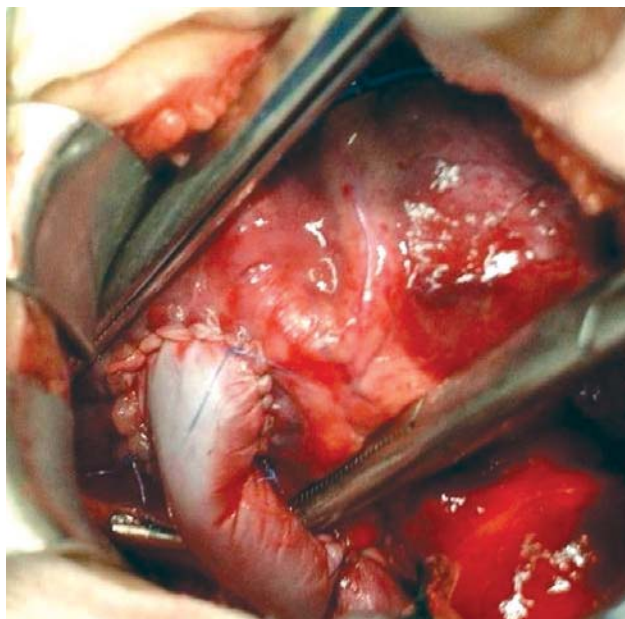


Fig. 1- Conduto extracardíaco - Completado enxerto biológico entre ventrículo direito e tronco de artéria pulmonar por sobre a artéria coronária anômala

O paciente apresentou, no pós-operatório imediato, leve insuficiência cardíaca direita e derrame pericárdico. Melhorou com tratamento clínico e drenagem do pericárdico. Evoluiu bem, tendo alta hospitalar assintomático. Ecocardiograma pós-operatório revelou defeito septal interventricular fechado, sem *shunt* residual, duas vias de saída de ventrículo direito patentes, com gradiente de 40mmHg, e discreta insuficiência valvar pulmonar.

Evolução

O paciente evoluiu bem, recebendo alta hospitalar assintomático. Em novembro de 2007, aos 16 anos, estava bem e sem queixas. Realizado ecocardiograma transtorácico que revelou: VE - função normal com fração de ejeção de 80%; VD: função normal, com discreta dilatação e anel pulmonar de 1,87cm; insuficiência tricúspide e pulmonar moderadas; estenose pulmonar moderada; ventrículo direito com duas vias de saída.

CASO 2

Menina com um ano e seis meses de idade, internada para acompanhamento cardio-pediátrico e correção cirúrgica de tetralogia de Fallot. A mãe relatou que desde o primeiro mês de vida a criança apresentava cianose de mucosas e, aos seis meses, começou a apresentar crises cianóticas, sendo medicada com beta-bloqueador. Relatou, ainda, acompanhamento neurológico e implante de válvula ventrículo-peritoneal para tratamento de hidrocefalia. Ao exame clínico, apresentava cianose moderada, sem dispnéia, pulsos palpáveis e simétricos, sem edemas. Eletrocardiograma revelou hipertrofia de ventrículo direito. Ausculta cardíaca, ritmo regular em dois tempos, sopro sistólico ++++/6 em borda esternal esquerda. Ecocardiograma identificou comunicação interventricular ampla, desvio anterior de septo infundibular com estenose infundíbulo valvar pulmonar. Imagens sugeriam, ainda, óstio coronariano único.

O cateterismo cardíaco confirmou o diagnóstico de tetralogia de Fallot com tronco coronário único. Um ramo da artéria coronária direita dava origem a um ramo arterial coronariano importante, cruzando a parede anterior do ventrículo direito. Ventrículo direito hipertrofiado com boa função, defeito septal interventricular amplo com dextroposição da aorta acima de 50%. A criança foi submetida a correção cirúrgica, em 29/10/2003.

Técnica cirúrgica

Exceto pela necessidade de comissurotomia pulmonar para tratar estenose valvar, e incisão de 1,5 cm na parede ventricular direita, todo o procedimento técnico foi semelhante ao já relatado anteriormente para o caso 1.

A paciente evoluiu bem no pós-operatório imediato, com discreta insuficiência cardíaca direita, que regrediu com tratamento clínico. Ecocardiograma realizado no pós-operatório imediato revelou: duas vias de saída de ventrículo direito patentes, sem gradiente de pressão significativa, regurgitação pulmonar leve e boa função ventricular. Ausência de *shunt* residual. A paciente recebeu alta hospitalar sem sintomas cardiovasculares.

Evolução

Após a cirurgia, a criança evoluiu bem do ponto de vista cardiovascular até quatro anos e dois meses, quando veio a falecer em decorrência da doença neurológica com hidrocefalia, que já apresentava antes da correção da tetralogia de Fallot.

DISCUSSÃO

A mais freqüente variação anatômica ocorre quando a artéria descendente anterior se origina diretamente da artéria coronária direita [5]. Com menor freqüência, a artéria

coronária é única, ou a artéria coronária direita se origina da artéria coronária circunflexa [5]. Em outra variação, as artérias coronárias septais originam-se das artérias coronária esquerda e direita [6]. O procedimento alternativo relatado nestes dois casos é semelhante à técnica descrita anteriormente [1,4]. Nela, os autores adaptaram o procedimento descrito por Barbero-Marcial et al. [7] para a correção de *truncus arteriosus* tipos I e II e a utilizaram, de maneira análoga, para o tratamento cirúrgico da tetralogia de Fallot com artéria coronária anômala [1].

Como a parede posterior da artéria pulmonar do paciente é utilizada na feitura do conduto biológico composto, seja com pericárdio bovino ou com enxerto pulmonar criopreservado [4], é natural que o conduto biológico apresente um real potencial de crescimento, ao longo dos anos [1]. Esta técnica divide com o retalho transanular a virtual certeza de insuficiência pulmonar [4]. Entretanto, a insuficiência pulmonar - consequência de enxerto sem valva - pode ser evitada com o emprego de válvula monocúspide na parede anterior do enxerto de pericárdio bovino [7]. E, para evitar calcificações precoces, Croti et al. [8] empregam monocúspide de origem porcina, na correção cirúrgica da atresia pulmonar com comunicação interventricular. Por outro lado, estenoses residuais musculares podem ocorrer e serem tratadas posteriormente [4].

CONCLUSÃO

A técnica relatada neste trabalho se mostrou segura e eficiente e a recomendamos como mais uma opção a ser empregada na correção da tetralogia de Fallot com artéria coronária anômala que cruza a via de saída do ventrículo direito.

REFERÊNCIAS

1. van Son JA. Repair of tetralogy of Fallot with anomalous origin of left anterior descending coronary artery. *J Thorac Cardiovasc Surg.* 1995;110(2):561-2.
2. Bonchek LI. A method of outflow tract reconstruction in tetralogy of Fallot with anomalous anterior descending coronary artery. *Ann Thorac Surg.* 1976;21(5):451-3.
3. Pacifico AD, Sand ME, Barger LM Jr, Colvin EC. Transatrial-transpulmonary repair of tetralogy of Fallot. *J Thorac Cardiovasc Surg.* 1987;93(6):919-24.
4. Dandolu BR, Baldwin HS, Norwood WI Jr, Jacobs ML. Tetralogy of Fallot with anomalous coronary artery: double outflow technique. *Ann Thorac Surg.* 1999;67(4):1178-80.
5. Tchervenkov CI, Pelletier MP, Shum-Tim D, Béland MJ, Rohlicek C. Primary repair minimizing the use of conduits in neonates and infants with tetralogy or double-outlet right ventricle and anomalous coronary arteries. *J Thorac Cardiovasc Surg.* 2000;119(2):314-23.
6. Dabizzi RP, Caprioli G, Aiazzi L. Distribution and anomalies of coronary arteries in tetralogy of fallot. *Circulation.* 1980;61(1):95-102.
7. Barbero-Marcial M, Riso A, Atik E, Jatene A. A technique for correction of truncus arteriosus types I and II without extracardiac conduits. *J Thorac Cardiovasc Surg.* 1990;99(2):364-9.
8. Croti UA, Barbero-Marcial M, Jatene MB, Riso AA, Tanamati C, Aiello VD, et al. Classificação anatômica e correção cirúrgica da atresia pulmonar com comunicação interventricular. *Rev Bras Cir Cardiovasc.* 2001;16(4):321-36.