

# Tratamento operatório da dissecação iatrogênica do tronco de coronária esquerda

## *Operative treatment after iatrogenic left main dissection*

João Roberto BREDA<sup>1</sup>, Ana Silvia Castaldi Ragnognetti BREDA<sup>2</sup>, Adilson Casemiro PIRES<sup>3</sup>

RBCCV 44205-984

### *Resumo*

A dissecação coronária iatrogênica apresenta alta morbidade e mortalidade. Diante da oclusão aguda do fluxo coronariano, é fundamental a restauração imediata da perviabilidade do vaso para limitar a extensão e duração da isquemia. Nesta situação, pode estar indicada a revascularização cirúrgica do miocárdio de emergência. Os autores apresentam caso de um paciente com dissecação iatrogênica do tronco de coronária esquerda durante angioplastia transluminal percutânea, que foi solucionada pela realização de revascularização completa do miocárdio, com resultado satisfatório.

**Descritores:** Angioplastia coronária transluminal percutânea, efeitos adversos. Vasos coronários/lesões. Doença iatrogênica. Cateterismo.

### *Abstract*

Coronary dissection has a significant morbidity and mortality. The ideal management of acute coronary occlusion is the prompt restoration of the vessel patency to limit the extent and duration of ischemia. In the setting of dissection during percutaneous procedure, the usual approach has been emergency aortocoronary bypass surgery. The authors present a case of a patient with left main dissection during percutaneous transluminal coronary angioplasty. This problem was successfully managed with emergent aortocoronary bypass surgery.

**Descriptors:** Angioplasty, transluminal, percutaneous coronary/adverse effects. Coronary vessels/injuries. Iatrogenic disease. Catheterization.

1. Doutorado, professor colaborador - Disciplina de Cirurgia Cardiovascular da Faculdade de Medicina da Fundação do ABC, SP, Brasil.
2. Especialista em cardiologia, cardiologista - Disciplina de Cirurgia Cardiovascular da Faculdade de Medicina da Fundação do ABC, SP, Brasil.
3. Doutorado, Professor Titular da Disciplina de Cirurgia Cardiovascular da Faculdade de Medicina da Fundação do ABC, SP, Brasil.

Trabalho realizado na Disciplina de Cirurgia Cardiovascular da Faculdade de Medicina da Fundação do ABC, SP, Brasil.

Endereço para correspondência: João Roberto Breda. Rua Antonio Bastos, 755 - Apto. 31. Santo André - SP - Brasil. CEP: 09040-220. Tel: (11) 4438-4311. E-mail: jrbreda@hotmail.com

Artigo recebido em 3 de janeiro de 2008  
Artigo aprovado em 18 de abril de 2008

## INTRODUÇÃO

A ocorrência de dissecção coronária iatrogênica representa uma entidade de alta morbidade e mortalidade. A análise angiográfica quantitativa e qualitativa das lesões coronarianas após angioplastia percutânea demonstrou a ocorrência de dissecção em 20% a 40% dos pacientes submetidos ao procedimento. Entretanto, quando a lesão intimal é pequena, observa-se evolução clínica favorável, mas lesões maiores e complexas podem causar oclusão coronariana aguda com graves repercussões clínicas para o paciente [1].

A revascularização cirúrgica do miocárdio (RCM) de emergência após falha da angioplastia percutânea apresenta mortalidade que pode variar de 4% a 14% [2].

O objetivo deste trabalho é relatar um caso de dissecção do tronco da artéria coronária esquerda após angioplastia transluminal percutânea do primeiro ramo marginal da artéria circunflexa, que evoluiu com oclusão coronariana aguda e necessidade de revascularização cirúrgica de emergência.

## RELATO DE CASO

Paciente do sexo masculino, 68 anos, hipertenso e dislipidêmico, foi encaminhado ao serviço de Cardiologia por insuficiência coronariana crônica (ICO) diagnosticada clinicamente e confirmada por cineangiocoronariografia e ventriculografia. O paciente encontrava-se com angina estável CCS II (*Sociedade Canadense de Cardiologia*), com tratamento medicamentoso otimizado.

O estudo angiográfico evidenciou artéria circunflexa moderadamente desenvolvida e totalmente ocluída após fornecer o primeiro ramo marginal. Esse ramo marginal apresentava lesão proximal segmentar, obstruindo sua luz em 80%. As demais artérias coronárias não apresentavam lesões importantes (Figura 1). A ventriculografia esquerda mostrava aumento dos volumes sistólico e diastólico, com importante déficit da contratilidade global por hipocinesia difusa grave.

O caso foi discutido pelo cardiologista de referência e pela equipe de hemodinâmica e optou-se pela realização de angioplastia transluminal percutânea do primeiro ramo marginal, com colocação de stent e dilatação da artéria circunflexa com balão. O aspecto final do procedimento no primeiro ramo marginal mostrava artéria pérvia com fluxo TIMI III, sem imagem de dissecção e sem lesão residual, com stent bem expandido. Após a dilatação da artéria circunflexa, a angiografia de controle evidenciou imagem de dissecção no tronco da artéria coronária esquerda, a qual progrediu retrogradamente, comprometendo o fluxo do ramo interventricular anterior e da própria circunflexa (Figura 2).

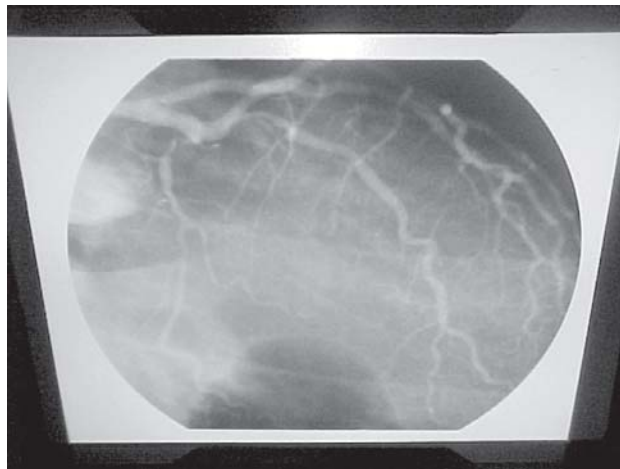


Fig. 1 - Cineangiocoronariografia evidenciando oclusão total da artéria circunflexa e lesão proximal do 1º ramo marginal

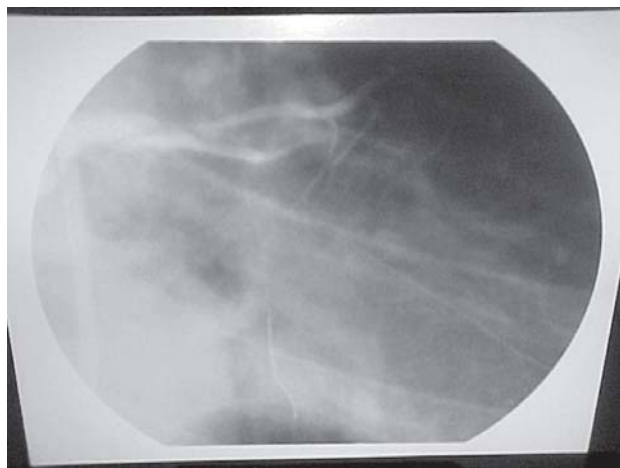


Fig. 2 - Dissecção do tronco de coronária esquerda

O paciente evoluiu com parada cardiorrespiratória na sala de hemodinâmica, sendo iniciadas manobras habituais de reanimação, com intubação orotraqueal, uso de drogas e massagem cardíaca externa. Ocorreu a reversão do quadro e o paciente foi encaminhado ao centro cirúrgico para revascularização miocárdica de emergência.

### Técnica operatória

A operação teve início com monitorização hemodinâmica invasiva com medida da pressão arterial média, pressão venosa central e débito urinário, além de monitorização respiratória com oximetria de pulso e colocação de eletrodos para balão intra-aórtico.

Imediatamente após esternotomia mediana, foi estabelecida a circulação extracorpórea pela canulação da aorta ascendente e da veia cava inferior, enquanto era obtido o segmento de veia safena escolhido como enxerto. A

proteção miocárdica foi realizada por hipoxia controlada por meio de pinçamento aórtico intermitente e foram confeccionados enxertos de veia safena da aorta para as seguintes artérias coronárias: interventricular anterior, diagonal e primeiro ramo marginal da circunflexa. A retirada de circulação extracorpórea foi possível com auxílio de suporte inotrópico com drogas vasoativas (dobutamina e noradrenalina), não havendo necessidade de suporte mecânico com implante de balão intra-aórtico.

Ao término da operação, o paciente em normotermia foi conduzido à Unidade de Pós-Operatório, onde permaneceu monitorizado continuamente. Durante o período pós-operatório, não se identificou o aparecimento de alterações do seguimento ST (supra ou infradesnívelamento) ou de novas ondas Q ao eletrocardiograma. A curva enzimática teve comportamento considerado normal para o pós-operatório de revascularização miocárdica, não sugerindo a ocorrência de infarto agudo do miocárdio perioperatório.

Não houve intercorrências intra-operatórias ou na evolução, e o paciente recebeu alta hospitalar em boas condições no oitavo dia de pós-operatório.

## DISCUSSÃO

As complicações da angioplastia coronariana transluminal percutânea podem ocorrer em 21% dos pacientes submetidos ao procedimento. O comprometimento do fluxo arterial é considerado a principal complicação e ocorre como conseqüência de trombose intracoronária, deslocamento de placas de ateroma, espasmo ou dissecação da artéria. A dissecação de artéria coronária pós-angioplastia usualmente envolve a artéria coronária direita (67% dos casos), e seu mecanismo exato ainda não está completamente esclarecido, embora o grau de aterosclerose e o tipo de cateter utilizado são dois fatores de grande importância envolvidos nessa complicação. Por vezes, essa grave condição tem sido resolvida na própria sala de hemodinâmica com a utilização de stent colocado no local da dissecação arterial. Esta conduta tem se tornado importante, na medida em que pode permitir o restabelecimento do fluxo arterial coronariano, funcionando como tratamento definitivo ou como ponte para o tratamento operatório de RCM [3].

A incidência de operação cardíaca de emergência após angioplastia coronária pode variar de 2% a 5%. Embora exista tendência à diminuição do número de complicações relacionadas ao procedimento, a mortalidade é maior nos indivíduos submetidos a RCM de emergência. Esse aumento na mortalidade não está associado a fatores pré-angioplastia, mas sim às condições instáveis que os pacientes são enviados à sala de operação [4].

Reinecke et al. [5], analisando as diferenças entre os “sobreviventes” e “não-sobreviventes” de RCM de

emergência após angioplastia, observaram como fatores de maior chance de sucesso: idade não avançada (58,2 anos *versus* 65,4 anos,  $p<0,01$ ), maior área de superfície corpórea ( $1,93\text{ m}^2$  *versus*  $1,73\text{ m}^2$ ,  $p<0,01$ ), revascularização operatória completa do miocárdio (80% *versus* 36%,  $p<0,01$ ) e menor tempo de circulação extracorpórea (56 minutos *versus* 91 minutos,  $p<0,01$ ). Nesse estudo, a maioria dos “não-sobreviventes” era do sexo feminino, com função ventricular gravemente deprimida e que necessitaram de tratamento intensivo (com massagem cardíaca, desfibrilação ventricular, drogas vasoativas, implante de balão intra-aórtico) [5].

Os objetivos da RCM de emergência na dissecação de tronco de coronária esquerda são restabelecer o fluxo de sangue comprometido pela dissecação, impedir a progressão da mesma e preservar a função ventricular.

No paciente deste relato, devido à instabilidade hemodinâmica e à presença de grave isquemia notada ao eletrocardiograma de superfície na chegada à sala de operação, decidiu-se por não utilizar o enxerto de artéria torácica interna esquerda, tendo se feito a opção por pronta instalação do circuito de circulação extracorpórea e revascularização completa dos segmentos coronarianos envolvidos na dissecação.

Quanto à indicação do procedimento percutâneo, as diretrizes norte-americanas [6], publicadas em 2001, recomendam como classe III (contra-indicação): casos com pequenas áreas de miocárdio viável em risco, sem evidências objetivas de isquemia; lesões de aspecto angiográfico desfavorável; sintomas atípicos que não sugeriram isquemia; lesões-alvo menores do que 50% e situações de alto risco (tratamento de lesões não-protetidas do tronco de coronária esquerda). Além disso, trabalhos recentes têm fornecido suporte estatístico para utilização de tratamento clínico otimizado, associado a mudanças no estilo de vida, com resultados que se sobrepõem àqueles obtidos com terapêutica mais invasiva, quando se trata de portadores de doença coronariana estável [7].

Assim, apesar da gravidade desta situação, que está associada a maior morbidade e mortalidade, o tratamento operatório de emergência pela revascularização completa do miocárdio relacionado às artérias coronárias envolvidas na dissecação apresentou resultado satisfatório, com evolução clínica favorável para o paciente deste relato.

## REFERÊNCIAS

1. Hermans WR, Foley DP, Rensing BJ, Rutsch W, Heyndrickx GR, Danchin N, et al. Usefulness of quantitative and qualitative angiographic lesion morphology, and clinical characteristics in

- 
- predicting major adverse cardiac events during and after native coronary ballon angioplasty. CARPORT and MERCATOR Study Groups. *Am J Cardiol.* 1993;72(1):14-20.
2. Barakate MS, Bannon PG, Hughes CF, Horton MD, Callaway A, Hurst T. Emergency surgery after unsuccessful coronary angioplasty: a review of 15 years' experience. *Ann Thorac Surg.* 2003;75(5):1400-5.
  3. Copini RT, Alves CM, Costa FA, Souza JA, Herrmann JL. Utilização de "stent" para tratamento da dissecação coronária iatrogênica. *Arq Bras Cardiol.* 1998;70(1):55-7.
  4. Boylan MJ, Lytle BW, Taylor PC, Loop FD, Proudfit W, Borsh JA, et al. Have PTCA failures requiring emergent bypass operation changed? *Ann Thorac Surg.* 1995;59(2):283-6.
  5. Reinecke H, Fetsch T, Roeder N, Schmid C, Winter A, Ribbing M, et al. Emergency coronary artery bypass grafting after failed coronary angioplasty: what has changed in a decade? *Ann Thorac Surg.* 2000;70(6):1997-2003.
  6. King SB 3rd, Smith SC Jr, Hirshfeld JW Jr, Jacobs AK, Morrison DA, Williams DO; et al. 2007 Focused Updated of the ACC/AHA/SCAI 2005 Guideline Update for Percutaneous Coronary Intervention: a report of the American College of Cardiology/American Heart Association Task Force on Practice Guidelines: 2007 Writing Group to Review New Evidence and Update the ACC/AHA/SCAI 2005 Guideline Update for Percutaneous Coronary Intervention, Writing on Behalf of the 2005 Writing Committee. *Circulation.* 2008; 117(2):261-95.
  7. Boden WE, O'Rourke RA, Teo KK, Hartigan PM, Maron DJ, Kostuk WJ, et al. Optimal medical therapy with or without PCI for stable coronary disease. *N Engl J Med.* 2007;356(15):1503-16.