

# Operação de Bentall e De Bono para correção das doenças da raiz aórtica: análise de resultados a longo prazo

*Bentall and De Bono surgery for correction of valve and ascending aortic disease: long-term results*

Virgílio Figueiredo SILVA<sup>1</sup>, Daniel Sundfeld Spiga REAL<sup>2</sup>, João Nelson Rodrigues BRANCO<sup>3</sup>, Roberto CATANI<sup>4</sup>, Hyong Chun KIM<sup>5</sup>, Enio BUFFOLO<sup>6</sup>, José Honório de Almeida Palma da FONSECA<sup>7</sup>

RBCCV 44205-982

## Resumo

**Objetivo:** Um estudo retrospectivo foi desenhado tendo como fator de inclusão a cirurgia de Bentall e De Bono.

**Métodos:** Dados foram retirados de prontuários médicos e informações de seguimento a longo prazo obtidas por meio de retornos ambulatoriais e contatos diretos com o paciente. Trinta e nove pacientes foram acompanhados no período de janeiro de 1996 a dezembro de 2005.

**Resultados:** A mediana de idade foi 47 anos, sendo 85% dos pacientes do sexo masculino. Onze (25,5%) pacientes apresentavam síndrome de Marfan e um (2,5%) síndrome de Turner. Entre os fatores de risco, listaram-se: hipertensão em 19 (48,5%) pacientes, tabagismo em oito (20,5%), etilismo em seis (15,5%), dislipidemia em oito (20,5%), diabetes melito em dois (5%) e presença de IAM prévio em um (2,5%). Vinte e oito (72%) pacientes estavam em classe II-III NYHA

ao momento da operação. Ectasia ânulo-aórtica era diagnóstico em 14 (36%) pacientes e aneurisma da aorta em 16 (41%). O tempo médio de permanência na UTI foi 8,8 dias, com intervalo de 2-23 dias. A taxa de sobrevivência em 30 dias (intra-hospitalar) foi de 94,87% (2/39). Em um ano, 37 (94,87%) pacientes estavam vivos, e em 5 e 10 anos, 33 (84,61%). O tempo de acompanhamento médio foi de 46,5 meses, com intervalo de 14-120 meses.

**Conclusão:** A técnica descrita por Bentall e De Bono obteve excelentes resultados a curto e longo prazo, sendo eficaz e segura no tratamento de doenças da valva aórtica e aorta ascendente em nosso serviço. Nossos resultados são condizentes com dados atuais da literatura.

**Descritores:** Aorta/cirurgia. Aneurisma aórtico/cirurgia. Aneurisma dissecante/cirurgia.

1. Graduando do 5º ano de medicina da Universidade Federal de São Paulo - Escola Paulista de Medicina - Bolsista PIBIC- CNPq, São Paulo, SP, Brasil.
2. Graduando do 5º ano de medicina da Universidade Federal de São Paulo - Escola Paulista de Medicina, São Paulo, SP, Brasil.
3. Livre Docente, Professor adjunto e Chefe do setor de Transplante Cardíaco da Disciplina de Cirurgia Cardiovascular da Universidade Federal de São Paulo - Escola Paulista de Medicina, São Paulo, SP, Brasil.
4. Livre Docente, Professor adjunto e Chefe do setor de Cardiopatias Congênitas da Disciplina de Cirurgia Cardiovascular da Universidade Federal de São Paulo - Escola Paulista de Medicina, São Paulo, SP, Brasil.
5. Mestre, Médico da Disciplina de Cirurgia Cardiovascular da Universidade Federal de São Paulo - Escola Paulista de Medicina, São Paulo, SP, Brasil.
6. Professor Titular da Disciplina de Cirurgia Cardiovascular da Universidade Federal de São Paulo Escola Paulista de Medicina, São Paulo, SP, Brasil.

7. Livre Docente, Professor adjunto e Chefe do setor de Aorta da Disciplina de Cirurgia Cardiovascular da Universidade Federal de São Paulo - Escola Paulista de Medicina, São Paulo, SP, Brasil.

Trabalho realizado na Disciplina de Cirurgia Cardiovascular da Universidade Federal de São Paulo - Escola Paulista de Medicina, São Paulo, SP, Brasil.

Endereço para correspondência: Virgílio Figueiredo Silva. Avenida Onze de Junho, 911 ap. 210 - São Paulo, SP, Brasil - CEP: 04041-053  
E-mail: virgilio@grad.unifesp.br

Artigo recebido em 7 de novembro de 2007  
Artigo aprovado em 26 de abril de 2008

### Abstract

**Objective:** A retrospective study was performed in a series of consecutive patients who underwent a Bentall and De Bono procedure.

**Methods:** Data were removed of medical records and follow-up data were obtained from clinical records and direct contact with patients. A total of 39 patients were studied between January 1996 and December 2005.

**Results:** The median age was 47 years (range 14-70). There were 33 males and six females. Eleven (25.5%) patients presented Marfan syndrome and one (2.5%) Turner syndrome. Nineteen (48.5%) patients had hypertension, eight (20.5%) had history of smoking, six (15.5%) had history of alcoholism, eight (20.5%) had dyslipidemia, two (5.0%) had diabetes and one (2.56%) had myocardial infarct previously. Twenty-eight (72%) patients were in II-III NYHA

class in the moment of the surgery. Annulo-aortic ectasy was present in 14 (35.9%) patients and aortic aneurysms in 16 (41%). The median time in intensive care unit was 8.79 days with range 2-23 days. Four (10.0%) patients underwent an emergency operation and 35 (90%) elective. The overall hospital mortality was 5% (2/39). The event-free survival is 94.87% at 1 year and 84.61% at in 5 and 10. The median time of follow-up was 46.5 months (range 14-120 months).

**Conclusion:** The Bentall and De Bono technique obtained excellent results in the short-term and long-term, which support the continued use of the compositive graft technique as the preferred method of treatment for patients with aortic root disease. Our findings confirm the current literature data.

**Descriptors:** Aorta/surgery. Aortic aneurysm/surgery. Aneurysm, dissecting/surgery.

## INTRODUÇÃO

Há quase 40 anos, Hugh Bentall e Antony De Bono [1] descreveram uma técnica para o tratamento combinado das doenças da valva aórtica e do segmento da aorta ascendente, utilizando um tubo valvulado no qual eram reimplantados os óstios das artérias coronárias. Variantes técnicas têm sido descritas com o mesmo propósito tendo resultados de sobrevida variáveis [2,3].

Durante os anos seguintes, essa técnica sofreu várias modificações [4] e transformou-se no procedimento de escolha para o tratamento de doenças da valva aórtica associada ao acometimento da aorta ascendente. Resultados de estudos com seguimento a longo prazo de pacientes submetidos a esse procedimento evidenciam os bons resultados com a utilização da técnica [5,6].

Com o advento da técnica descrita, modificou-se principalmente a história de pacientes com síndrome de Marfan [7], que morriam prematuramente por ruptura aórtica causada tanto por ectasia anulo aórtica como por dissecação aórtica. Assim, esses pacientes puderam ser diagnosticados e tratados com um procedimento que lhes trouxe qualidade e expectativa de vida [8].

No presente estudo, revemos nossa série de pacientes submetidos a cirurgia combinada de troca da raiz aórtica e valva aórtica com reimplante dos óstios das artérias coronárias, utilizando o procedimento de Bentall e De Bono.

## MÉTODOS

Trinta e nove pacientes consecutivos foram submetidos a substituição da raiz aórtica em nossa instituição - Hospital São Paulo - Universidade Federal de São Paulo - Escola Paulista de Medicina, entre janeiro de 1996 a dezembro de 2005. Todos os dados clínico-cirúrgicos foram retirados de registros hospitalares e os registros clínicos de seguimento

a longo prazo foram obtidos a partir do contato direto com pacientes e seus médicos, como também a partir de registros ambulatoriais. Estes pacientes são regularmente seguidos em nosso ambulatório de doenças da aorta, avaliados a cada 6 meses por uma consulta clínica e um exame de imagem (tomografia computadorizada de tórax com contraste e ecocardiograma).

### Características pré-operatórias

Trinta e três (85%) pacientes eram do sexo masculino e seis (15%) do feminino. A mediana de idade situou-se em 47 anos, com intervalo de 14 a 70 anos. Onze (25,5%) pacientes apresentavam síndrome de Marfan e um (2,5%) síndrome de Turner. Dentre os fatores de risco, a hipertensão esteve presente em 19 (48,5%) pacientes, tabagismo em oito (20,5%), etilismo em seis (15,5%), dislipidemia em oito (20,5%), diabetes melito (DM) em dois (5%) e infarto agudo do miocárdio (IAM) prévio em um (2,5%) - Tabela 1.

Tabela 1. Dados pré-operatórios e co-morbidades (n = 39)

Parâmetro	Valores absolutos (n)	Intervalo ou Porcentagem
Idade	47,00 (mediana)	(14-70)
Sexo masculino	33	85
Sexo feminino	6	15
Co-morbidades		
Hipertensão	19	48,5
Síndrome de Marfan	10	25,5
Dislipidemia	8	20,5
Tabagismo	8	20,5
Etilismo	6	15,5
Diabetes melito	2	5,0
IAM prévio	1	2,5
Síndrome de Turner	1	2,5

IAM = Infarto agudo do miocárdio

Quanto à classificação da *New York Heart Association* (NYHA), ao momento da cirurgia 10 (25,5%) pacientes estavam em classe funcional I, 14 (36%) em classe II, 14 (36%) em classe III e um em classe IV.

### Técnica cirúrgica

Os pacientes foram submetidos a reconstrução da raiz aórtica com um tubo valvulado composto, como descrito pela técnica variante da operação de Bentall (“Button Bentall”) [4]. O segmento doente da aorta ascendente e a valva aórtica foram, respectivamente, substituídos por um tubo de Dacron e por uma válvula mecânica ou biológica. Para utilização de válvula biológica optou-se por pacientes acima de 65 anos, sem contra-indicações ao uso de anticoagulante oral. A seguir, os óstios coronarianos foram inseridos separadamente à base do enxerto de Dacron. A proteção miocárdica foi obtida pela administração de cardioplegia sangüínea diretamente nos óstios coronarianos.

### Método estatístico

A curva de sobrevivência e de evento livres foram calculadas usando o método de Kaplan-Meyer.

## RESULTADOS

Os achados clínicos cirúrgicos demonstraram a presença de aneurisma da aorta ascendente em 19 (48,5%) pacientes, ectasia ânulo-aórtica em 12 (31%), ectasia ânulo-aórtica associada a dissecção tipo A em um (2,5%), ectasia ânulo-aórtica associada a dissecção tipo B em um (2,5%) doente, dissecção aguda da aorta tipo A em quatro (10,5%) pacientes e dissecção tipo A associada a aneurisma da aorta descendente em dois (5,0%) - Tabela 2.

Foram realizados 35 (90%) procedimentos eletivos e quatro (10%) em situação de urgência durante o período. Dois pacientes morreram por baixo débito cardíaco, sendo um no intra-operatório e o outro, três dias após o procedimento cirúrgico. A prótese mais utilizada foi a metálica em 37 (95%) pacientes, necessitando de anticoagulação. O tempo médio de utilização de circulação extracorpórea foi de 131,05 minutos (DP = 28,19), com intervalo de 90-206 minutos. O tempo médio de anóxia se situou em 103,05 minutos (DP = 29,94), com intervalo de 42-210 minutos - Tabela 3.

### Evolução a curto prazo

O tempo médio de permanência na UTI a foi de 8,79 dias, com intervalo de 2-23 dias. A fibrilação ou flutter atrial acometeu três (7,5%) pacientes. Houve necessidade de reoperação em dois pacientes, um por sangramento e outro por tamponamento cardíaco. Um (2,5%) paciente apresentou pneumotórax, sendo submetido a drenagem

ainda na UTI. Endocardite evidenciada pela presença de vegetação ao ecocardiograma acometeu um paciente, sendo que a cultura demonstrou crescimento de *Streptococcus*  $\beta$  hemolítico e o mesmo foi tratado clinicamente. Um paciente evoluiu com edema agudo de pulmão. Fibrilação ventricular acometeu um paciente, sendo revertida eletricamente. Por último, um paciente teve complicações circulatórias e sofreu isquemia de membro inferior (Tabela 4).

Tabela 2. Achados clínico-cirúrgicos

Manifestações cardiovasculares	Pacientes	%
Aneurisma aorta ascendente	19	48,5
Ectasia ânulo-aórtica	12	31,0
Dissecção tipo A	4	10,5
Dissecção tipo A com aneurisma aorta descendente	2	5,0
Ectasia ânulo-aórtica com dissecção tipo A	1	2,5
Ectasia ânulo-aórtica com dissecção tipo B	1	2,5

Tabela 3. Dados operatórios

	Mediana	Média	Desvio padrão	Intervalo
Tempo de CEC (min)	129,5	131,08	28,19	90-206
Tempo de anóxia (min)	99,5	103,05	29,94	42-210

CEC = circulação extracorpórea; min = minutos

Tabela 4. Complicações no pós-operatório imediato

Complicação	Pacientes	%
Fibrilação/Flutter atrial	3	7,5
Reoperação por tamponamento/sangramento	2	5,0
Pneumotórax	1	2,5
Endocardite por <i>Streptococcus</i> $\beta$ hemolítico	1	2,5
Isquemia de membro	1	2,5
Edema agudo de pulmão	1	2,5
Fibrilação ventricular	1	2,5
Total	10	25,0

### Evolução a longo prazo

Do total de 37 pacientes que sobreviveram à operação de Bentall e De Bono, quatro foram a óbito após um ano de cirurgia. Um paciente apresentou episódios sucessivos de acidentes vasculares cerebrais e foi a óbito um ano e cinco meses após a operação. Outro paciente foi levado ao Pronto Socorro de nossa instituição com perda da acuidade visual e rebaixamento do nível de consciência indo a óbito 48 horas após admissão no serviço por acidente vascular

cerebral isquêmico (AVCI). O terceiro paciente na evolução apresentou dissecação tipo B, sendo instituído tratamento cirúrgico devido à expansão da falsa luz. A operação para correção cirúrgica foi realizada, mas o paciente morreu durante a cirurgia. Por último, um paciente operado por ectasia ânulo-aórtica e com tratamento pregresso de dissecação tipo B por stent endovascular retornou ao serviço onde se diagnosticou uma formação aneurismática na aorta na porção tóraco-abdominal. Esse paciente foi operado, mas por complicações renais foi a óbito 3 dias após a cirurgia (Tabela 5).

Tabela 5. Causas de mortalidade tardia

Causa de óbito	Tempo de sobrevida
Insuficiência renal	1 ano e 2 meses
AVCI frontal extenso	1 ano e 5 meses
Dissecação tipo B	2 anos e 4 meses
AVCI parieto-occipital esquerdo	2 anos e 8 meses
Total	4 (10%)

AVCI = acidente vascular cerebral isquêmico

Assim, do total de 39 pacientes encontrados em nossos prontuários, o tempo médio de sobrevida calculado foi de 46,5 meses, com a mediana se situando em 34 meses e intervalo de 14-120 meses. A curva de sobrevida em longo prazo é demonstrada na Figura 1, na qual podemos observar que ao final de 10 anos 84,61% dos pacientes estavam vivos. Do total, 95% dos pacientes estão em classe funcional I da NYHA e apenas 5% em classe II. Todos os pacientes realizam o controle do índice internacional de normalidade (INR) para anticoagulação e são orientados quanto a medicações e dietas adequadas para o controle da coagulação sanguínea.

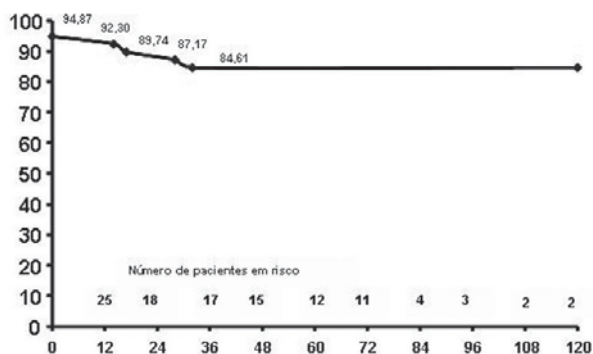


Fig. 1 - Curva de Kaplan-Meier de sobrevivência. O gráfico demonstra que 84,61% dos pacientes estavam vivos em 10 anos de acompanhamento

## DISCUSSÃO

Desde 1968, com a introdução da operação de Bentall e De Bono, as doenças da raiz da aorta são tratadas com bons resultados, tanto a curto quanto a médio e longo prazos [9,10].

Inconvenientes desta técnica têm sido relatados na literatura, sendo que atualmente com o refinamento da técnica diminuiu em muito a sua ocorrência, quais sejam: sangramento intra-operatório ao nível dos óstios coronarianos [6,11] e pseudo-aneurismas tardios no mesmo sítio [12]. Essas complicações se devem provavelmente pela tensão na parede da aorta ao nível dos óstios ou ressecção incompleta da parede doente ao nível dos óstios e não foram observadas nos nossos doentes.

Por muitos anos, a alternativa cirúrgica para essa operação era a técnica descrita por Cabrol et al. [2], que ainda hoje é utilizada, porém para pacientes que apresentam os óstios coronarianos com algum grau de dificuldade para mobilização, por exemplo, em situações em que há presença de grandes aneurismas e pacientes submetidos a reoperações [13].

Atualmente, o foco das discussões está na possibilidade de substituir a operação de Bentall e De Bono por procedimentos que preservem o aparelho valvar aórtico, como descrito por Yacoub et al. [14], em 1983, e por David e Feindel [15], em 1992. Esses novos procedimentos são mais complexos, tendo em vista a necessidade de remodelamento ou remontagem do aparelho valvar aórtico no tubo de Dacron. A altura da reinserção dos postes comissurais, o diâmetro do tubo e o estado das cúspides são dados variáveis que precisam ser necessariamente acertados para a válvula cumprir seu papel, não permitindo refluxo.

É importante atentar aos resultados dessas técnicas. David et al. [16] possuem experiência na cirurgia de reimplante da válvula aórtica e demonstram a longo prazo sobrevida de 92% dos pacientes operados em 10 anos de acompanhamento, com permanência de 90% dos mesmos em classe funcional I da NYHA.

Yacoub et al. [17] utilizam a técnica de remodelamento da raiz aórtica para correção de aneurisma da aorta ascendente em cirurgias eletivas, tendo taxa de mortalidade de 40% dos pacientes em 10 anos de estudo, e 46,7% de mortalidade para os casos de dissecação aguda da aorta tipo A. A principal causa de mortalidade dos pacientes observada na correção desses dois tipos de doenças da aorta no seguimento, tanto a curto como a longo prazos, foi o baixo débito cardíaco [17].

Outra alternativa à operação de Bentall e De Bono é o uso de uma prótese valvar biológica em associação ao tubo de Dacron. Galla et al. [18] demonstram que em casos selecionados utilizando esta técnica a sobrevida em 5 anos

é de 60% comparado aos 80% de sobrevida da população americana em geral no período, além de 90% dos pacientes livres de eventos tromboembólicos. Recentemente, o mesmo grupo publicou uma série consecutiva de 206 pacientes com válvula aorta bicúspide na qual eram submetidos a operação de Bentall e De Bono e escalonados em cirurgia com o uso de prótese mecânica e biológica, tendo em 10 anos uma sobrevivência de 89% [19].

Nosso estudo demonstrou que no prazo máximo de 10 anos de acompanhamento de pacientes que foram submetidos a cirurgia de Bentall e De Bono, 87,17% deles estavam vivos, sendo que metade dos doentes ainda mantinha vínculo com a instituição e 95% desses estavam em classe funcional I da NYHA.

Cabe analisarmos, dentro deste contexto, a situação dos pacientes portadores da síndrome de Marfan, onde existe a possibilidade de acometimento das cúspides aórticas pela fragilidade própria da doença frente às novas técnicas de preservação. Trabalhos atuais têm demonstrado que, em longo prazo, é baixa a incidência de insuficiência aórtica quando realizamos essas novas intervenções referidas [20].

O principal benefício das novas técnicas de conservação do aparelho valvar está no fato de não necessitar de anticoagulação, ao contrário das técnicas mais antigas. Sem dúvida, este é um grande benefício se analisarmos os dados dos nossos pacientes onde observamos dois que apresentaram AVC possivelmente associados à anticoagulação. Embora não haja necessidade de anticoagular os pacientes submetidos a cirurgia com preservação do aparelho valvar, há outros riscos que são inerentes a essa técnica, como a insuficiência aórtica que pode se instalar posteriormente, além de maior complexidade do processo que exige maior experiência do cirurgião.

A discussão que se impõe hoje é se estamos no momento de substituir um procedimento consagrado e difundido conhecido, cuja técnica está muito bem descrita e assimilada há décadas, com resultados que exibem baixas taxas de mortalidade e co-morbidades, por outros que exigem maior experiência do cirurgião imposta pela dificuldade da operação e que apresenta resultados superponíveis e até desfavoráveis quando comparados à técnica de Bentall e De Bono.

## CONCLUSÃO

O procedimento descrito por Bentall e De Bono mostrou ser eficaz no tratamento de doenças que acometem a raiz aórtica. Em 10 anos de acompanhamento, 87,17% dos nossos pacientes estavam vivos, sendo que 95% desses estavam em classe funcional I da NYHA. Estudos que comparem a cirurgia descrita por Bentall àquelas em que há a preservação valvar devem ser comparados, avaliando riscos, benefícios, implicações clínicas e sobrevida. Cabe

ao clínico e ao cirurgião uma integração no sentido de indicar o momento exato para a troca do segmento aórtico doente, refletindo sobre o tipo de cirurgia a ser realizada, optando pela que melhor beneficie o paciente.

## REFERÊNCIAS

1. Bentall H, De Bono A. A technique for complete replacement of the ascending aorta. *Thorax*. 1968;23(4):338-9.
2. Cabrol C, Pavie A, Gandjbakhch I, Villemot JP, Guiraudon G, Laughlin L, et al. Complete replacement of the ascending aorta with reimplantation of the coronary arteries: new surgical approach. *J Thorac Cardiovasc Surg*. 1981;81(2):309-15.
3. Coselli JS, Crawford ES. Composite valve-graft replacement of aortic root using separate Dacron tube for coronary artery reattachment. *Ann Thorac Surg*. 1989;47(4):558-65.
4. Kouchoukos NT, Wareing TH, Murphy SF, Perrillo JB. Sixteen-year experience with aortic root replacement. Results of 172 operations. *Ann Surg*. 1991;214(3):308-18.
5. Hagl C, Strauch JT, Spielvogel D, Galla JD, Lansman SL, Squitieri R, et al. Is the Bentall procedure for ascending aorta or aortic valve replacement the best approach for long-term event-free survival? *Ann Thorac Surg*. 2003;76(3):698-703.
6. Svensson LG, Crawford ES, Hess KR, Coselli JS, Safi HJ. Composite valve graft replacement of the proximal aorta: comparison of techniques in 348 patients. *Ann Thorac Surg*. 1992;54(3):427-37.
7. Marfan AB. Un cas de déformation congénitale des quatre membres, plus prononcée aux extrémités, caractérisée par l'allongement des os avec un certain degré d'amincissement. *Bull Soc Hosp Paris*. 1896;13:220-6.
8. Gott VL, Cameron DE, Alejo DE, Greene PS, Shake JG, Caparelli DJ, et al. Aortic root replacement in 271 Marfan patients: a 24-year experience. *Ann Thorac Surg*. 2002;73(2):438-43.
9. Symbas PN, Raizner AE, Tyras DH, Hatcher CR Jr, Inglesby TV, Baldwin BJ. Aneurysms of all sinuses of Valsalva in patients with Marfan's syndrome: an unusual late complication following replacement of aortic valve and ascending aorta for aortic regurgitation and fusiform aneurysm of ascending aorta. *Ann Surg*. 1971;174(6):902-7.
10. McCready RA, Pluth JR. Surgical treatment of ascending aortic aneurysms associated with aortic valve insufficiency. *Ann Thorac Surg*. 1979;28(4):307-16.

11. Asano KI, Ando T, Hanada S, Maruyama Y. Control of bleeding during the Bentall operation. *J Cardiovasc Surg (Torino)*. 1983;24(1):13-4.
12. Cabrol C, Pavie A, Mesnildrey P, Gandjbakhch I, Laughlin L, Bors V, et al. Long-term results with total replacement of the ascending aorta and reimplantation of the coronary arteries. *J Thorac Cardiovasc Surg*. 1986;91(1):17-25.
13. Ergin MA, Griep EB, Lansman SL, Galla JD, Levy M, Griep RB. Hypothermic circulatory arrest and other methods of cerebral protection during operations on the thoracic aorta. *J Card Surg*. 1994;9(5):525-37.
14. Yacoub MH, Fagan A, Stessano P, Radley-Smith R. Results of valve conserving operations for aortic regurgitation. *Circulation*. 1983;68:311.
15. David TE, Feindel CM. An aortic valve-sparing operation for patients with aortic incompetence and aneurysm of the ascending aorta. *J Thorac Cardiovasc Surg*. 1992;103(4):617-21.
16. David TE, Feindel CM, Webb GD, Colman JM, Armstrong S, Maganti M. Aortic valve preservation in patients with aortic root aneurysm: results of the reimplantation technique. *Ann Thorac Surg*. 2007;83(2):S732-5.
17. Yacoub MH, Gehle P, Chandrasekaran V, Birks EJ, Child A, Radley-Smith R. Late results of a valve-preserving operation in patients with aneurysms of the ascending aorta and root. *J Thorac Cardiovasc Surg*. 1998;115(5):1080-90.
18. Galla JD, Lansman SL, Spielvogel D, Minanov OP, Ergin MA, Bodian CA, et al. Bioprosthetic valved conduit aortic root reconstruction: the Mount Sinai experience. *Ann Thorac Surg*. 2002;74(5):S1769-72.
19. Etz CD, Homann TM, Silovitz D, Spielvogel D, Bodian CA, Luehr M, et al. Long-term survival after the Bentall procedure in 206 patients with bicuspid aortic valve. *Ann Thorac Surg*. 2007;84(4):1186-93.
20. Bachet J, Larrazet F, Goudot B, Dreyfus G, Folliguet T, Laborde F, et al. When should the aortic arch be replaced in Marfan patients? *Ann Thorac Surg*. 2007;83(2):S774-9.