

# Abertura do sulco interatrial na retirada de enxertos múltiplos para transplante de coração e pulmões: estudo anatômico

*Interatrial sulcus opening during multiple grafts harvesting for heart and lung transplantation: anatomical study*

Miguel Lia TEDDE<sup>1</sup>, Aldo Junqueira RODRIGUES JÚNIOR<sup>2</sup>, Fabio Biscegli JATENE<sup>3</sup>

RBCCV 44205-979

## Resumo

**Objetivo:** Avaliar o impacto que a abertura do sulco interatrial representa em termos de ganho de parede de átrio esquerdo quando da retirada de coração e pulmões para transplante.

**Métodos:** Foi estudada a medida do átrio esquerdo, pela face mediastinal direita, obtida após dissecação do sulco interatrial em 50 cadáveres humanos. O ganho em extensão de parede do átrio esquerdo após a abertura do sulco interatrial foi correlacionado com as variáveis sexo, idade e grupo étnico.

**Resultados:** O ganho obtido através da abertura do sulco interatrial à direita foi, na média, de 1,31 cm (variação de 0,3 cm a 2,5 cm). Quando esse valor foi relacionado à variável

sexo, observou-se que nos 27 (54%) casos do sexo masculino o ganho foi de 1,19 cm  $\pm$  0,6 cm e, nos 23 (46%) do sexo feminino, o ganho foi de 1,21 cm  $\pm$  0,5 cm ( $p = 0,895$ ). Em relação à idade, observou-se que nos 24 (48%) casos com idade menor do que 50 anos o valor foi de 1,08 cm  $\pm$  0,6 cm e, nos 26 (52%) com idade maior ou igual a 50 anos, 1,36 cm  $\pm$  0,6 cm ( $p = 0,088$ ). Em relação ao grupo étnico, observou-se que o valor do ganho nos 31 (62%) casos de brancos foi de 1,34 cm  $\pm$  0,5 cm e, nos 19 (38%) de pacientes não-brancos, 1,27 cm  $\pm$  0,4 cm ( $p = 0,589$ ).

**Conclusão:** Embora não haja correlação entre o ganho obtido com o sulco interatrial dissecado e as variáveis sexo, idade e grupo étnico, nossos resultados confirmam que a abertura do sulco interatrial pode propiciar acesso a uma

1. Doutorado, Médico Assistente do Serviço de Cirurgia Torácica, Instituto do Coração – HCFMUSP, São Paulo, SP, Brasil.
2. Professor Titular da Disciplina de Topografia Estrutural Humana da Faculdade de Medicina da Universidade de São Paulo, São Paulo, SP, Brasil.
3. Professor Titular da Disciplina de Cirurgia Torácica da Faculdade de Medicina da Universidade de São Paulo, São Paulo, SP, Brasil.

Trabalho realizado no Serviço de Cirurgia Torácica, Instituto do Coração - HCFMUSP, São Paulo, SP, Brasil.

Endereço para correspondência: Miguel L. Tedde. Instituto do Coração - Serviço de Cirurgia Torácica. Av. Dr. Enéas de Carvalho Aguiar, 44 - 2º andar, bloco B, sala 9. Cerqueira César - São Paulo - SP - Brasil - CEP 05403-000 Tel: (11) 3069-5197.  
E-mail: tedde@usp.br

Artigo recebido em 15 de novembro de 2007  
Artigo aprovado em 25 de abril de 2008

**extensão significativa de parede atrial esquerda na separação do coração dos pulmões.**

**Descritores:** Transplante. Átrios do coração. Coração/anatomia & histologia.

**Abstract**

**Objective:** To evaluate the impact of the interatrial sulcus opening regarding of left atrium gain when harvesting heart and lungs for transplantation.

**Methods:** It was evaluated the left atrium dimension, from the right mediastinal side, after the interatrial sulcus dissection in fifty human cadaver. The interatrial sulcus gain was related with gender, age and ethnic group.

**Results:** The gain observed through right interatrial opening was, in media, 1.31cm (0.3 cm to 2.5cm). When that value was related to the variable gender it was observed that in the 27 (54%) cases of the male the earnings was 1.19 cm

$\pm 0.6$  cm and, in the 23 (46%) female,  $1.21 \text{ cm} \pm 0.5$  cm ( $p = 0.895$ ). In relation to age, it was observed that, in the 24 (48%) cases with smaller age than 50 years, the value was  $1.08 \text{ cm} + 0.6$  cm and, in the 26 (52%) with larger age or same to 50 years,  $1.36 \text{ cm} \pm 0.6$ cm ( $p = 0.088$ ). In relation to ethnic group, it was observed that the value of the earnings in the 31 (62%) cases of whites it was  $1.34 \text{ cm} \pm 0.5$  cm and, in the 19 (38%) non white,  $1.27 \text{ cm} \pm 0.4$  cm ( $p = 0.589$ ).

**Conclusion:** Heart grafts and lung grafts must be harvested maintaining adequate segments of left atrium near the heart and the pulmonary veins of the lungs that will be transplanted. Although there is no correlation between the observed gain in the interatrial sulcus dissection and the variables gender, age and ethnic group, our results confirm that the interatrial sulcus opening can give access to significant extension of left atrium wall when separating heart and lungs.

**Descriptors:** Transplantation. Heart atria. Heart, anatomy & histology.

## INTRODUÇÃO

Algumas técnicas de procedimentos relativamente recentes, como, por exemplo, os transplantes cardíaco e pulmonar, encontram-se já bem estabelecidas atualmente [1-5].

Entretanto, condições circunstanciais podem fazer com que se renove o interesse por aspectos anatômicos que, embora previamente estudados, adquirem agora novas perspectivas. Uma dessas circunstâncias tem sido registrada em relação à necessidade de se otimizar a retirada de órgãos para transplante de um mesmo doador, decorrente da escassez de doadores [6,7]. Além disso, atualmente, há uma forte tendência a se realizar transplantes pulmonares duplos ou bilaterais, mesmo nos casos onde antes se indicavam transplantes unilaterais, isso devido aos melhores resultados funcionais a curto e médio prazo.

Um dos fatores apontados na literatura como limitante para a retirada de um mesmo doador, de um enxerto cardíaco e dois enxertos pulmonares, é o átrio esquerdo. Isso decorre do fato de que as técnicas cirúrgicas de implante de pulmão no receptor recomendem que a anastomose venosa dos enxertos pulmonares seja realizada por meio de sutura de segmento de átrio que englobe as duas veias pulmonares. Para isso, é necessário que cada um dos enxertos pulmonares seja retirado do doador com um segmento de átrio em volta das veias pulmonares. Dessa forma, o átrio esquerdo do doador tem que ser “dividido” entre os dois

enxertos pulmonares e o enxerto cardíaco. Esse fato poderia inviabilizar, em algumas situações, a retirada dos três enxertos do mesmo doador.

O objetivo do presente trabalho é avaliar o impacto que a abertura do sulco interatrial possa representar em termos de ganho de área de parede de átrio esquerdo, quando da dissecação baseada em técnicas sistematizadas utilizadas na retirada de múltiplos órgãos para transplante de coração e de pulmões.

## MÉTODOS

Foram estudados 50 cadáveres humanos nas 24 horas “post-mortem”, no Serviço de Verificação de Óbitos da Capital (SVOC) e no Instituto de Medicina Legal do Departamento de Polícia Científica da Secretaria de Segurança Pública do Estado de São Paulo (IML). Foram excluídos cadáveres portadores de coração macroscopicamente alterado ou com sinais de cirurgia torácica prévia, bem como os que apresentavam trauma que afetasse o coração ou grandes vasos.

A idade variou de 16 a 88 anos (média = 52,3), a altura, de 155 a 180 cm (média = 169,8), o peso de 50 a 90 kg (média = 67,1), sendo 27 indivíduos do sexo masculino, 31 brancos e 19 não-brancos.

Com o cadáver não fixado, em decúbito dorsal horizontal, a porção anterior da caixa torácica foi retirada. A seqüência seguida na dissecação anatômica obedeceu à ordem dos

tempos cirúrgicos da retirada de órgãos do doador de coração e pulmões para transplante cardíaco e pulmonar, conforme descrito por Todd et al. [8].

Inicialmente, abriu-se o pericárdio amplamente. As veias cavas superior e inferior intrapericárdica foram dissecadas. A aorta foi dissecada até a emergência do tronco braquiocefálico e, circunferencialmente, separada do tronco pulmonar, até a identificação e secção do ligamento arterioso. O tronco da artéria pulmonar foi isolado da aorta. A medida do átrio esquerdo, pela face mediastinal direita, foi obtida após dissecação do sulco interatrial (Figura 1).

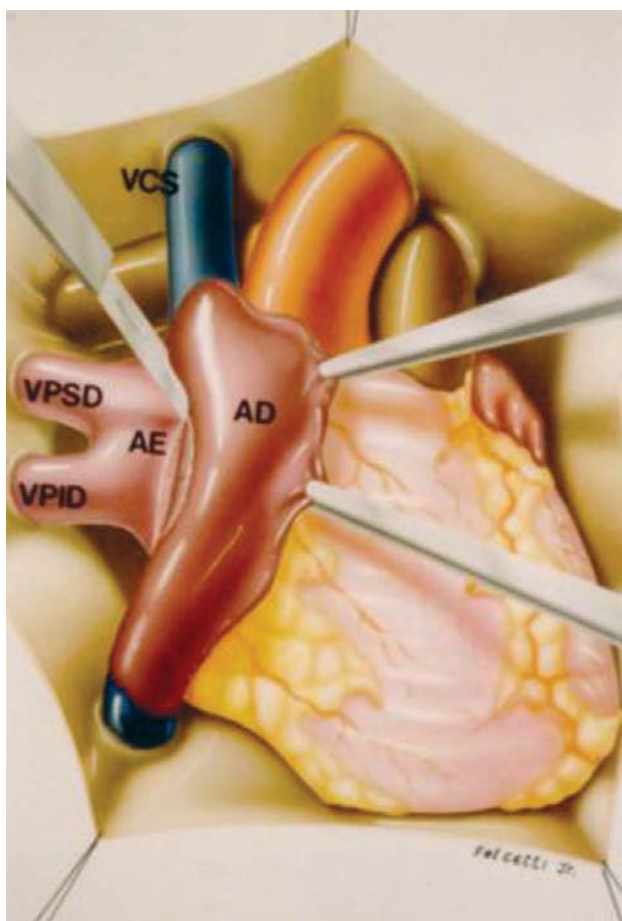


Fig. 1 - Abertura do sulco interatrial

Para tal, o sulco interatrial foi aberto no sentido longitudinal ao eixo dos átrios, e o átrio direito tracionado e deslocado para a esquerda, expondo assim uma porção de parede atrial esquerda que se encontrava recoberta pelo átrio direito.

Considerando-se a extensão do sulco interatrial aberto, foi identificado o seu ponto médio. Nesse ponto foi tomada

a medida das margens de dissecação do segmento atrial que foi exposto em decorrência da abertura do sulco interatrial, sendo essa medida designada como ganho de parede atrial esquerda (Figura 2).

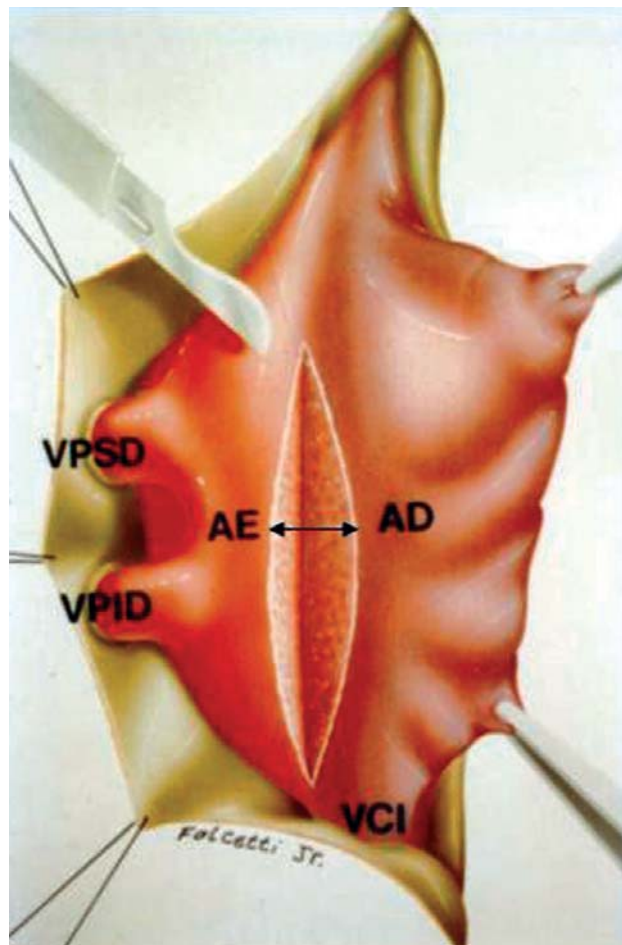


Fig. 2 - Ganho de parede atrial após a abertura do sulco interatrial

Inicialmente, todas as variáveis foram analisadas descritivamente, por meio da observação dos valores mínimos e máximos, e do cálculo de médias e desvio padrão. O ganho do sulco interatrial foi relacionado com as variáveis sexo, idade e grupo étnico.

As diferenças entre os grupos foram discriminadas pelo teste *t* de Student. O nível de significância para as análises foi estabelecido em 5% ( $p < 0,05$ ).

Os cálculos estatísticos foram realizados através do sistema SAS (*Statistical Analysis System*).

## RESULTADOS

O ganho obtido, em termos de parede de átrio esquerdo, resultante da abertura do sulco interatrial à direita foi, em

média, de 1,31 cm, com amplitude de 0,3 cm a 2,5 cm.

Quando esse valor foi relacionado à variável sexo, observou-se que, nos 27 (54%) casos do sexo masculino, o ganho obtido resultante da abertura do sulco interatrial foi de  $1,19 \text{ cm} \pm 0,6 \text{ cm}$  e, nos 23 (46%) do sexo feminino, o ganho obtido foi de  $1,21 \text{ cm} \pm 0,5 \text{ cm}$ , com  $p = 0,895$ .

Quando se relacionou o valor do ganho obtido com a abertura do sulco interatrial à idade, observou-se que, nos 24 (48%) casos com idade inferior a 50 anos, o valor foi de  $1,08 \text{ cm} \pm 0,6 \text{ cm}$  e, nos 26 (52%) com idade maior ou igual a 50 anos, o ganho foi de  $1,36 \text{ cm} \pm 0,6 \text{ cm}$ , com  $p = 0,088$ .

Em relação ao grupo étnico, observou-se que o valor do ganho com a abertura do sulco, nos 31 (62%) casos de brancos, foi de  $1,34 \text{ cm} \pm 0,5 \text{ cm}$  e, nos 19 (38%) de pacientes não-brancos, o valor foi de  $1,27 \text{ cm} \pm 0,4 \text{ cm}$  com  $p = 0,589$ .

## DISCUSSÃO

Tanto o coração quanto os pulmões para serem utilizados como enxerto em transplante necessitam ser retirados conservando-se porções adequadas de átrio esquerdo junto ao próprio coração obviamente, conforme ressaltam Venuta et al. [9], e junto às veias pulmonares do pulmão a ser transplantado.

Excetuando-se o primeiro transplante homólogo de pulmão isolado em humanos, realizado por Hardy et al. [10], no qual foi realizada anastomose individualizada das veias pulmonares, nos demais casos descritos na literatura os cirurgiões anastomosaram um segmento de átrio esquerdo do doador, contendo as duas veias pulmonares homolaterais, no átrio esquerdo do receptor. Os diferentes autores, ao relatar a colheita do enxerto pulmonar do doador, destacam a importância desse aspecto técnico, descrevendo-o de forma diversa [11-14].

Entretanto, para que seja possível conservar-se um segmento atrial adequado, tanto junto ao coração, como junto aos pulmões, é essencial que, no momento de separar o coração e os pulmões, a divisão do átrio esquerdo seja realizada no seu ponto médio, conforme ressaltam Brodman et al. [15], tanto na sua face mediastinal direita quanto na esquerda.

Porém, diferentemente da face mediastinal esquerda do coração, que apresenta um segmento de parede atrial livre, que é aquele compreendido entre as veias pulmonares esquerdas e o seio coronário, o lado direito possui características especiais. A disposição anatômica das estruturas faz com que o átrio direito recubra anteriormente o átrio esquerdo. Dessa sobreposição decorre que, pela face mediastinal direita do coração, as paredes atriais se encontram parcialmente justapostas no ponto que corresponde ao limite entre os átrios direito e esquerdo, e que na superfície externa do coração é assinalado pelo sulco interatrial [16-19].

Resultante dessa disposição anatômica, o sulco interatrial, limite entre os átrios esquerdo e direito, localiza-se muito próximo da desembocadura das veias pulmonares direitas no átrio esquerdo.

Do ponto de vista da Anatomia Clínica, equivale dizer que é escasso o espaço existente para que a incisão do átrio esquerdo por sua face mediastinal direita possa ser realizada, deixando-se margem mínima aceitável de átrio esquerdo em torno das veias pulmonares direitas, sem o risco de atravessar o sulco interatrial e, por conseguinte, lesar o átrio direito.

É por esse motivo que autores como Cooper et al. [2] advertem que a retirada do pulmão direito como enxerto envolve excisar uma porção do septo interatrial devido à pequena distância entre as veias pulmonares e o átrio direito, o que inviabiliza a utilização simultânea do coração como enxerto.

O *Toronto Lung Transplant Group* [20] e Pearson [21] também destacam que, no uso independente do coração e dos pulmões para diferentes receptores, a utilização do pulmão esquerdo é mais fácil, devido à maior distância que há entre as veias pulmonares esquerdas e a margem do átrio esquerdo.

Nessa mesma linha, Brodman et al. [15], ao proporem a retirada simultânea de enxertos de coração e pulmão de um mesmo doador, recomendam que na retirada do pulmão direito se crie um segmento atrial esquerdo por meio da dissecação do sulco interatrial.

Também Todd et al. [8], na retirada simultânea de enxertos cardíaco e pulmonar, recomendam a abertura do sulco interatrial no doador, nos casos em que se planeja a colheita de um enxerto duplo de pulmão.

Lembrando que, para a anastomose do átrio esquerdo do enxerto no átrio esquerdo do receptor é necessário locar uma pinça no átrio do receptor, no lado de anastomose o mais centralmente possível, Cooper et al. [2] recomendam que, na anastomose do lado direito, o sulco interatrial do receptor seja dissecado, evitando o pinçamento das veias pulmonares contralaterais.

Há opiniões discordantes, como a de Venuta et al. [9], preocupados com seqüelas no período pós-implante, que poderiam decorrer da manipulação cardíaca, ao recomendarem a não dissecação do sulco interatrial, advertem que tal procedimento inviabiliza a utilização do pulmão direito como enxerto para transplante.

Em nossa casuística, o ganho obtido em termos de parede de átrio esquerdo resultante da abertura do sulco interatrial à direita foi, em média, de 1,31 cm com amplitude de 0,3 cm a 2,5 cm.

Esse resultado é um pouco inferior ao descrito por Todd et al. [8], no único trabalho da literatura especializada a abordar esse aspecto anatômico. Esses autores relatam que a dissecação do sulco interatrial possibilita a visualização

de um a três cm de parede atrial esquerda no lado direito do coração.

Embora os dados indiquem não haver correlação entre o ganho obtido com o sulco interatrial dissecado e as variáveis sexo, idade e grupo étnico, nossos resultados confirmam que a abertura do sulco interatrial pode propiciar acesso a uma extensão significativa de parede atrial esquerda na separação do coração dos pulmões.

#### REFERÊNCIAS

1. Novitzky D, Cooper DK, Barnard CN. The surgical technique of heterotopic heart transplantation. *Ann Thorac Surg.* 1983;36(4):476-82.
2. Cooper JD, Pearson FG, Patterson GA, Todd TR, Ginsberg RJ, Goldberg M, et al. Technique of successful lung transplantation in humans. *J Thorac Cardiovasc Surg.* 1987;93(2):173-81.
3. Patterson GA, Cooper JD, Goldman B, Weisel RD, Pearson FG, Waters PF, et al. Technique of successful clinical double-lung transplantation. *Ann Thorac Surg.* 1988;45(6):626-33.
4. Calhoon JH, Grover FL, Gibbons WJ, Bryan CL, Levine SM, Bailey SR, et al. Single lung transplantation: alternative indications and technique. *J Thorac Cardiovasc Surg.* 1991;101(5):816-24.
5. Lau CL, Patterson GA. Technical considerations in lung transplantation. *Chest Surg Clin N Am.* 2003;13(3):463-83.
6. Date H. Lung transplantation in Japan. *Surg Today.* 2004;34(7):565-8.
7. de Perrot M, Weder W, Patterson GA, Keshavjee S. Strategies to increase limited donor resources. *Eur Respir J.* 2004;23(3):477-82.
8. Todd TR, Goldberg M, Koshal A, Menkis A, Boychuk J, Patterson GA, et al. Separate extraction of cardiac and pulmonary grafts from a single organ donor. *Ann Thorac Surg.* 1988;46(3):356-9.
9. Venuta F, Rendina EA, Ciriaco P, De Giacomo T, Ricci C. Separate extraction of cardiac and pulmonary grafts for left single lung transplantation. *Transplant Proc.* 1991;23(5):2312-4.
10. Hardy JD, Webb WR, Dalton ML Jr, Walker GR Jr. Lung homotransplantation in man. *JAMA.* 1963;186:1065-74.
11. Magovern GJ, Yates AJ. Human homotransplantation of left lung: report of a case. *Ann N Y Acad Sci.* 1964;120:710-28.
12. Matthew H, Logan A, Woodruff MF, Heard B. Paraquat poisoning—lung transplantation. *Br Med J.* 1968;3(5621):759-63.
13. Derom F, Barbier F, Ringoir S, Versieck J, Rolly G, Berzsenyi G, et al. Ten-month survival after lung homotransplantation in man. *J Thorac Cardiovasc Surg.* 1991;61(6):835-46.
14. The Toronto Lung Transplant group. Sequential bilateral lung transplantation for paraquat poisoning. A case report. *J Thorac Cardiovasc Surg.* 1985;89(5):734-42.
15. Brodman RF, Goldsmith J, Veith FJ, Sisto DA, Bermudez R, Montefusco CM. A technique for donor lung procurement and preservation for transplantation after completion of cardiac donation. *Surg Gynecol Obstet.* 1988;166(4):363-6.
16. Poirier P, Charpy A, Cunéo B. *Abrégé d'anatomie.* Paris:Masson;1908. v.2.
17. Sappey C. *Traité d'anatomie descriptive.* 4th ed. Paris:Adien Delahaye;1988. v.2.
18. Rouviere H. *Anatomie humaine descriptive et topographique.* 6<sup>th</sup> ed. Paris:Masson;1948. v.1.
19. Testut L, Latarjet A. *Tratado de anatomia humana.* 9<sup>a</sup> ed. Barcelona:Salvat;1979. v.2.
20. The Toronto Lung Transplant Group. Experience with single-lung transplantation for pulmonary fibrosis. The Toronto Lung Transplant Group. *JAMA.* 1988;259(15):2258-62.
21. Pearson FG. Lung transplantation. Samuel Jason Mixter lecture. *Arch Surg.* 1989;124(5):535-8.