

Correção intracardíaca da tetralogia de Fallot no primeiro ano de vida. Resultados a curto e médio prazos

Intracardiac correction of Tetralogy of Fallot in the first year of life. Short-term and midium-term results

Fernando Ribeiro de MORAES NETO¹, Cleusa Cavalcanti Lapa SANTOS², Carlos Roberto Ribeiro de MORAES³

RBCCV 44205-977

Resumo

Objetivo: Avaliar os resultados a curto e médio prazos da correção intracardíaca da tetralogia de Fallot no primeiro ano de vida.

Métodos: De janeiro de 1996 a outubro de 2004, 67 crianças com idade variando de 1 a 11 meses (média: 7,2 meses) e pesando entre 4 a 10 quilos (média: 7,1 kg) foram eletivamente submetidas a correção intracardíaca da tetralogia de Fallot. A cirurgia foi realizada com circulação extracorpórea convencional e hipotermia moderada. Ventriculotomia direita foi realizada em 60 (89,5%) casos e em sete (10,5%) utilizou-se a abordagem do defeito pela via atriopulmonar.

Resultados: O tempo de circulação extracorpórea variou de 35 a 147 minutos (média: 78,8 ± 21 minutos), e o tempo de pinçamento da aorta variou de 25 a 86 minutos (média: 51,8 ± 15,6 minutos). Ampliação transanular da via de saída do

ventrículo direito foi necessária em 50 (64,1%) casos. O gradiente entre o ventrículo direito e a artéria pulmonar, após a correção, variou de 0 a 54 mmHg (média: 15,5 ± 10,8 mmHg). Ocorreram dois (2,98%) óbitos no pós-operatório imediato. O seguimento tardio variou de 7 a 115 meses (média: 44,0 ± 35 meses). Houve uma morte tardia não-cardíaca. Todos os outros pacientes estão assintomáticos. A curva de sobrevida actuarial, incluindo a mortalidade operatória, revelou que a probabilidade de sobrevida, 12 anos após a operação, é de 97%. Dez pacientes foram avaliados por angiorressonância magnética nuclear.

Conclusões: A correção intracardíaca da tetralogia de Fallot no primeiro ano de vida pode ser feita com baixas morbidade e mortalidade e bons resultados tardios.

Descritores: Tetralogia de Fallot/cirurgia. Cardiopatias congênitas. Resultado de tratamento. Criança. Seguimentos.

1. Livre Docente pela Escola Paulista de Medicina. Cirurgião Cardiovascular do Instituto do Coração de Pernambuco (INCOR-PE); Professor Adjunto do Departamento de Cirurgia do Centro de Ciências da Saúde da Universidade Federal de Pernambuco.
2. Mestre em Medicina pela Universidade Federal de Pernambuco. Cardiologista Pediátrica do Instituto do Coração de Pernambuco.
3. Professor Titular do Departamento de Cirurgia do Centro de Ciências da Saúde da Universidade Federal de Pernambuco. Cirurgião-chefe do Instituto do Coração de Pernambuco.

Trabalho realizado no Instituto do Coração de Pernambuco, Recife, PE, Brasil.

Endereço para correspondência:

Iana Lyra

Av. Portugal, 163 – Recife, PE - Brasil - CEP: 52010-010. Fone: (81) 3221-0382.

E-mail: cmoraes@uol.com.br

Artigo recebido em 23 de janeiro de 2008

Artigo aprovado em 21 de maio de 2008

Abstract

Objective: To evaluate short-term and medium-term results of intracardiac correction of Tetralogy of Fallot in the first year of life.

Methods: From January 1996 to October 2004, 67 consecutive infants ranging in age from 1 to 11 months (mean: 7.2 months) and weighing from 4 to 10 kilograms (mean: 7.1 kilograms) underwent elective total correction of Tetralogy of Fallot. The surgery was accomplished with conventional cardiopulmonary bypass and moderate hypothermia. Right ventriculotomy was performed in 60 (89.5%) cases and an atriopulmonary approach was used in the other seven (10.5%) cases.

Results: Cardiopulmonary bypass time ranged from 35 to 147 minutes (mean: 78.8 ± 21 minutes), and aortic clamping time ranged from 25 to 86 minutes (mean: 51.8 ± 15.6 minutes). Transannular enlargement of the right

ventricular outflow tract was needed in 50 (64.1%) patients. Gradient between the right ventricle and pulmonary artery after correction varied from 0 to 54 mmHg (mean: 15.5 ± 10.8 mmHg). There were two (2.98%) early deaths. Follow-up of the 65 survivors ranged from 7 to 115 months (mean: 44.0 ± 35 months). There was one late noncardiac death. All other patients are asymptomatic. The actuarial survival curve at 12 years, including operative mortality, was 97%. Ten patients were evaluated by magnetic nuclear angiorenance.

Conclusions: Intracardiac correction of Tetralogy of Fallot in the first year of life may be performed with low morbidity and mortality and good late results.

Descriptors: Tetralogy of Fallot/surgery. Heart defects, congenital. Treatment outcome. Child. Follow-up studies.

INTRODUÇÃO

No início da experiência com a correção da tetralogia de Fallot com circulação extracorpórea, observou-se alta mortalidade em crianças pequenas, de tal sorte que se adotou universalmente a conduta do tratamento cirúrgico em dois tempos: operação de “shunt”, preferencialmente a operação de Blalock-Taussig, nos dois ou três primeiros anos de vida e correção com circulação extracorpórea nas crianças maiores [1]. Em 1973, Barratt-Boyes e Neutze [2] e Starr e al. [3] propuseram, independentemente, a correção definitiva no primeiro ano de vida. As vantagens e as desvantagens dessa conduta vêm sendo investigadas há vários anos, havendo evidência de que a correção precoce atenua os efeitos secundários produzidos em órgãos vitais, incluindo o próprio coração, pela hipoxemia [4,5]. Assim sendo, o reparo precoce da tetralogia de Fallot tem sido realizado em diversos centros [6-19], com baixa mortalidade, mas esse ainda é um aspecto controverso do tratamento cirúrgico dessa anomalia.

No Instituto do Coração de Pernambuco (Real Hospital Português de Beneficência em Pernambuco), adotou-se, a partir de 1996, um protocolo para realizar a correção intracardíaca em todos os casos de tetralogia de Fallot clássica no primeiro ano de vida, independente de idade e peso [20,21]. O objetivo do presente estudo é avaliar a morbidade e a mortalidade imediata e os resultados tardios relacionados à sobrevida, presença de sintomas, necessidade de reoperação e função ventricular direita nos primeiros 67 casos de tetralogia de Fallot operados no primeiro ano de vida em nossa instituição.

MÉTODOS

De janeiro de 1996 a outubro de 2004, 67 crianças com menos de um ano de idade foram eletivamente submetidas à

correção intracardíaca da tetralogia de Fallot no Instituto do Coração de Pernambuco (Real Hospital Português). Trinta e seis (53,7%) eram do sexo masculino, e 31 (46,3%), do feminino. A idade variou de um a 11 meses (média: 7,2 meses), e o peso de 4 a 10 kg (média: 7,1kg). Esse grupo de crianças representa a totalidade dos casos de tetralogia de Fallot clássica, admitidos na instituição no período mencionado.

Diagnóstico

Em todas as crianças, obteve-se a história clínica e realizaram-se exame físico, radiografia do tórax, eletrocardiograma e ecoDopplercardiografia. Uma criança havia sido submetida a cateterismo cardíaco em outro hospital.

Técnica operatória

Todos os pacientes foram operados, utilizando-se circulação extracorpórea convencional com oxigenador de membrana e hipotermia moderada (25°). Obteve-se proteção miocárdica por infusão na aorta de solução cardioplégica cristalóide gelada na dose de 350ml/m²/SC, sendo metade da dose repetida a cada 20 minutos, e hipotermia tópica do coração. A correção intracardíaca foi realizada por via transventricular em 60 (89,5%) casos e por via atriopulmonar em sete (10,5%). A decisão sobre o tipo de abordagem foi tomada após inspeção da via de saída do ventrículo direito e do anel pulmonar, mas, de um modo geral, no início da experiência dava-se preferência pela ventriculotomia transversa. Progressivamente, passou-se a utilizar, com mais frequência, a ventriculotomia longitudinal.

Dos 60 pacientes operados por via transventricular, a incisão foi longitudinal em 33 (55%) e transversa em 27 (45%). Contudo, em 14 (23,3%) dos 27 pacientes que sofreram ventriculotomia transversa verificou-se, após a ressecção do infundíbulo, a necessidade de ampliação da via de saída do ventrículo direito e do anel pulmonar,

realizando-se outra pequena ventriculotomia longitudinal, técnica denominada dupla ventriculotomia.

Cinquenta (74,6%) pacientes sofreram ampliação da via de saída do ventrículo direito, com enxerto de pericárdio bovino, sendo que, em 43 (64,1%), essa ampliação estendeu-se ao anel e ao tronco da artéria pulmonar.

A técnica atriopulmonar foi usada apenas em pacientes que apresentavam artérias coronárias importantes cruzando a via de saída do ventrículo direito, impedindo, assim, uma satisfatória ventriculotomia.

Avaliação transoperatória

Dispomos em 59 (88%) casos das medidas de pressão no ventrículo direito e na artéria pulmonar, tomadas após interrupção da perfusão. Colheram-se amostras de sangue do átrio e ventrículo direitos para, através da gasometria, verificar-se a existência de comunicação interventricular residual.

Avaliaram-se em cada caso os tempos de circulação extracorpórea e de pinçamento aórtico.

Pós-operatório imediato

Na sala de recuperação, todas as crianças foram mantidas em assistência ventilatória com respirador de volume até que estivessem bem acordadas e não apresentassem instabilidade hemodinâmica e sangramento excessivo.

Para avaliar os resultados imediatos, analisou-se:

- a) Mortalidade imediata - definida como óbito até 30 dias após a operação;
- b) Causa de morte imediata;
- c) Complicações pós-operatórias significativas - definidas como qualquer complicação que eventualmente tenha colocado em risco o resultado cirúrgico.

Pós-operatório tardio

As informações referentes à evolução tardia foram obtidas em consultas ambulatoriais nas quais foi realizada avaliação clínica, eletrocardiográfica, radiológica e ecocardiográfica. Dez (14,9%) pacientes foram submetidos a angiorressonância nuclear magnética. A técnica de angiorressonância nuclear magnética empregada constou de: a) cinerressonância cardíaca com técnica FISP, para avaliação de volumes, massa e fração de ejeção ventricular direita (Figura 1); b) quantificação de regurgitação pulmonar com técnica de contraste de fase; c) angiorressonância 3-D com gadolínio para avaliação das artérias pulmonares centrais (Figura 2).

Foram considerados os seguintes parâmetros de evolução tardia:

- a) Mortalidade tardia - no caso de óbito, procurou-se identificar a causa;
- b) Capacidade funcional - avaliada pela presença de sintomas;

c) Necessidade de reoperação;

d) Avaliação hemodinâmica não-invasiva do ventrículo direito nos 10 pacientes submetidos a angiorressonância. Para tanto, foram avaliados: fração de ejeção do ventrículo direito (FEVD), volume diastólico final do ventrículo direito (VDFVD), volume sistólico do ventrículo direito (VSVD), massa do ventrículo direito (MVD) e fração de regurgitação pulmonar (FRP). Ademais, analisou-se a morfologia das artérias pulmonares.

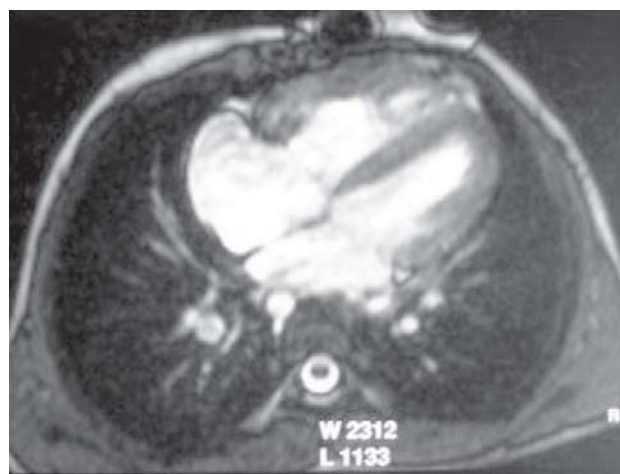

Fig. 1 - Angiorressonância nuclear magnética mostrando as quatro câmaras

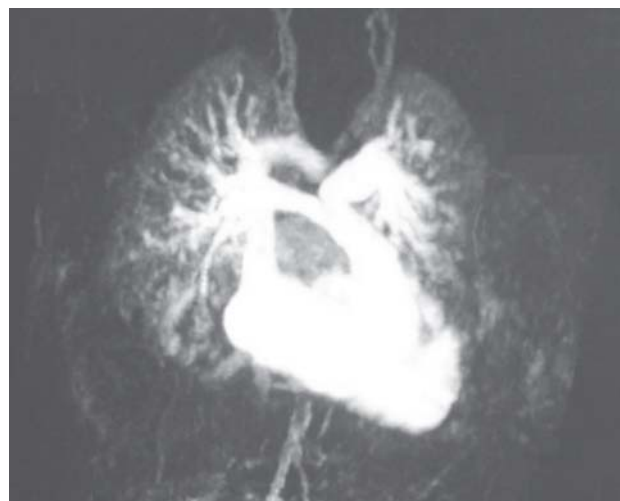

Fig. 2 - Angiorressonância nuclear magnética avaliando as artérias pulmonares e a via de saída do ventrículo direito

Análise estatística

Os dados de natureza categórica foram resumidos por meio de freqüências absoluta e relativa percentual; os de natureza numérica foram resumidos por meio de medidas usuais de locação (média e mediana) e de dispersão (desvio

padrão, valor mínimo e máximo). Esses resumos numéricos foram apresentados ao longo do texto, à medida que se faziam necessários para ilustrar a descrição da série de casos. Realizou-se a curva de sobrevida actuarial pelo método de Kaplan-Meier.

Procedimentos éticos

O protocolo utilizado neste estudo foi aprovado pela Comissão de Ética em Pesquisa do Instituto do Coração de Pernambuco.

RESULTADOS

Diagnóstico

Cinquenta e oito (86,5%) crianças tinham sintomas de hipoxemia, e nove (13,5%) eram acianóticas e assintomáticas. Em todos, os achados clínicos, eletrocardiográficos e radiológicos eram sugestivos de tetralogia de Fallot. O diagnóstico definitivo foi estabelecido em todos os casos por ecoDopplecardiografia bidimensional.

Dados transoperatórios

O tempo de circulação extracorpórea variou de 35 a 147 minutos (média: $78,8 \pm 21$ min), e o de pinçamento aórtico, de 25 a 86 minutos (média: $51,8 \pm 15,6$ min). Em 50 (74%) pacientes, realizou-se a ampliação da via de saída do ventrículo direito, sendo que, em 43 (64%) crianças, tal ampliação foi transanular. O gradiente pressórico entre o ventrículo direito e a artéria pulmonar nos pacientes analisados variou de 0 a 54 mmHg (média: $15,5 \pm 10,8$ mmHg). Em nenhum caso detectou-se, pela gasometria, “shunt” residual.

Pós-operatório imediato

Ocorreram dois (2,98%) óbitos no pós-operatório imediato. O primeiro paciente tinha 4 meses de idade, pesava 4 kg e exibia má anatomia caracterizada por hipoplasia do anel e dos ramos pulmonares. Realizou-se extensa ampliação transanular da via de saída do ventrículo direito. A interrupção da perfusão foi difícil, somente conseguindo-se adequada estabilidade hemodinâmica com altas doses de drogas inotrópicas. A criança manteve quadro de baixo débito cardíaco e insuficiência renal secundária, tendo sido realizada diálise peritoneal. O óbito ocorreu no dia seguinte à operação.

O segundo óbito ocorreu numa criança de 7 meses, que pesava 7 kg e tinha anatomia muito favorável, tendo sido realizados a infundibulectomia e o fechamento da comunicação interventricular através de ventriculotomia transversa. Na evolução pós-operatória imediata, a paciente apresentou fibrilação ventricular súbita, de causa não esclarecida. A reversão ao ritmo sinusal foi demorada, apesar de as medidas de reanimação terem sido instituídas rapidamente. A partir desse episódio, a criança desenvolveu

insuficiência renal, sendo submetida a diálise peritoneal. Faleceu no 2º dia de pós-operatório.

Dos 65 pacientes que sobreviveram à cirurgia e tiveram alta hospitalar, a grande maioria teve evolução pós-operatória sem intercorrências. Seis crianças exibiram as seguintes complicações pós-operatórias não fatais: 1) sangramento e tamponamento cardíaco que requereu reoperação em um caso; 2) parada cardiorrespiratória devido à hiperpotassemia seguida de broncoaspiração e insuficiência respiratória necessitando entubação e ventilação assistida por cinco dias em um caso; 3) insuficiência cardíaca de difícil controle clínico em quatro crianças.

Pós-operatório tardio

Dados referentes à evolução pós-operatória tardia foram obtidos em todos os pacientes durante seguimento clínico que variou de 7 a 115 meses, com média de $44,0 \pm 35$ meses (mediana = 36).

Houve um óbito, no sétimo mês de pós-operatório, decorrente de meningite. Todos os outros pacientes apresentam excelente evolução e encontram-se assintomáticos. Apenas 9 (13,8%) usam medicação.

Nenhum paciente necessitou reoperação, pois, ao lado da excelente evolução clínica, a avaliação ecocardiográfica pós-operatória não demonstrou, em nenhum caso, comunicação interventricular residual significativa ou gradiente acima de 40 mmHg na via de saída do ventrículo direito.

A curva de sobrevida actuarial pelo método de Kaplan-Meier (Figura 3), incluindo a mortalidade operatória, revelou que a probabilidade de sobrevida aos 12 anos da cirurgia é de 97%. As estimativas das probabilidades de sobrevida, obtidas pelo método de Kaplan-Meier, são apresentadas na Tabela 1. A Figura 3 apresenta a curva de sobrevida. As linhas pontilhadas representam um intervalo de 95% de confiança para essa curva.

Gráfico 1. Curva de sobrevida de Kaplan-Meier

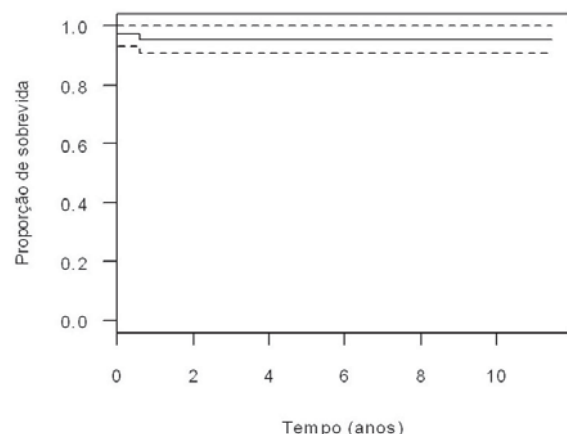


Fig. 3 - Curva de sobrevida de Kaplan-Meier

Tabela 1. Estimativas de Kaplan-Meier para a probabilidade de sobrevida.

Tempo (dias)	Número sob risco	Número defalhas	Probabilidade de sobrevivência	IC95% para a probabilidade de sobrevivência	
				Limite inferior	Limite superior
1	67	2	97,0%	92,9%	100%
212	65	1	95,5%	90,6%	100%

IC95%: Intervalo de 95% de confiança

Tabela 2. Dados da hemodinâmica não-invasiva do ventrículo direito por ressonância magnética.

Caso	Sexo	Idade (anos)	FEVD (%)	VDFVD (ml)	VSVD (ml)	Massa VD (gramas)	FR Pulmonar (%)	Artérias Pulmonares
8	M	9	49 (47-76)	108(50-88)	53(29-52)	37(18-32)	38 (moderada)	Bem desenvolvidas
9	M	9	37(47-76)	142(50-88)	52(29-52)	51(18-32)	Ausente	Bem desenvolvidas
10	M	9	48(47-76)	102(50-88)	48(29-52)	26(18-32)	18 (leve)	Bem desenvolvidas
17	F	10	52(47-76)	110(54-106)	57(32-62)	48(20-38)	14 (leve)	Dilatação VSVD/estenoses moderadas no TP e RDAP/estenose grave no REAP
33	F	5	53(47-76)	85(32-52)	46(19-31)	26(12-19)	Ausente	Estenoses leves no TP e RDAP e moderada no REAP
41	F	5	39(47-76)	88(32-52)	44(19-31)	27(12-19)	42 (importante)	Leve hipoplasia RDAP/Dilatação VSVD
49	M	4	55 (47-76)	61(30-44)	34(18-26)	15(11-16)	43 (importante)	Dilatação REAP
52	F	3	48(47-76)	34(26-38)	18(15-22)	15(9-14)	Ausente	Bem desenvolvidas
57	M	3	30(47-76)	71(26-38)	22(16-23)	21(10-14)	16 (leve)	Estenose moderada subvalvar
59	M	3	36(47-76)	48(26-38)	16(16-23)	15(10-14)	24 (moderada)	Bem desenvolvidas

Os dados da avaliação hemodinâmica não-invasiva do ventrículo direito por ressonância magnética, realizada em 10 pacientes, estão contidos na Tabela 2. Analisaram-se a fração de ejeção do ventrículo direito (FEVD), o volume diastólico final do ventrículo direito (VDFVD), o volume sistólico do ventrículo direito (VSVD), a massa do ventrículo direito, a fração de regurgitação pulmonar (FRP) e a morfologia da via de saída do ventrículo direito e do tronco e ramos das artérias pulmonares. Em nenhum caso, observou-se comunicação interventricular residual.

A fração de ejeção do ventrículo direito (valor normal 47 a 76%) estava diminuída em quatro pacientes e era normal nos outros seis.

Os valores normais do volume diastólico final, do volume sistólico e da massa do ventrículo direito variam com o sexo e a idade e são apresentados na Tabela 2, contidos entre parênteses abaixo dos valores obtidos em cada caso.

O volume diastólico final do ventrículo direito foi normal em apenas um paciente e aumentado nos outros nove.

O volume sistólico do ventrículo direito foi normal em seis pacientes e aumentado nos outros quatro.

A massa do ventrículo direito, estimada em gramas, foi normal ou praticamente normal em quatro pacientes e aumentada nos demais.

A regurgitação pulmonar estava ausente em três pacientes, leve em três, moderada em dois e importante em dois.

A análise morfológica do tronco da artéria pulmonar e dos seus ramos mostrou alteração significativa em apenas um paciente, no qual se evidenciou uma estenose grave no ramo esquerdo da artéria pulmonar, já tendo sido indicada a colocação de um stent.

A análise do conjunto dos dados hemodinâmicos obtidos em cada caso revela que não se observou alteração importante da função ventricular direita, o que é corroborado pela excelente evolução clínica das crianças.

DISCUSSÃO

A demonstração por Barratt-Boyes e Neutze [2] e Starr et al. [3], em 1973, de que a tetralogia de Fallot poderia ser corrigida com circulação extracorpórea no primeiro ano de vida com baixa mortalidade fez vários grupos cirúrgicos

passarem a adotar a mesma conduta [4-14]. Naquela ocasião, já se considerou ser improvável que os resultados tardios fossem diferentes dos obtidos em crianças maiores [4].

As possíveis vantagens da correção no primeiro ano de vida incluiriam: 1) normalização precoce do fluxo e das pressões em todas as câmaras cardíacas; 2) interrupção do processo de hipertrofia do ventrículo direito que ocorre quando essa cavidade trabalha na presença de estenose pulmonar; 3) necessidade de uma ressecção menos ampla do infundíbulo, admitindo-se que isso pode levar a uma diminuição na incidência de arritmias ventriculares no pós-operatório tardio; 4) normalização precoce da saturação arterial de oxigênio, evitando-se os efeitos deletérios da hipoxemia crônica sobre outros órgãos; 5) evitar potenciais complicações das operações de “shunt”, especialmente distorção das artérias pulmonares e desenvolvimento de hipertensão pulmonar; 6) finalmente, nítidas vantagens econômicas e psicossociais.

Evidentemente, esses atraentes argumentos precisaram ser comprovados com maior experiência clínica, demonstrando-se baixas mortalidade e morbidade imediatas e bons resultados tardios. Castaneda [22] relatou que, entre 1973 e 1993, 330 casos de tetralogia de Fallot foram operados no primeiro ano de vida com 14 óbitos hospitalares (4,2%) e três tardios (0,9%). Esses excelentes resultados foram reproduzidos por outros [6-8,19]. Nossa experiência também revelou bons resultados, pois tivemos mortalidade imediata de 2,9% e baixa morbidade. Evidentemente, a decisão de corrigir a tetralogia de Fallot no primeiro ano de vida pressupõe que o grupo cirúrgico tenha grande experiência com o manuseio dessa má formação e disponha de condições adequadas. Do contrário, é mais prudente adotar a conduta da correção da tetralogia de Fallot em dois tempos [23].

Um dos aspectos mais preocupantes e controversos da correção da tetralogia de Fallot no primeiro ano de vida relaciona-se a uma maior incidência da necessidade de ampliação transanular da via de saída do ventrículo direito. Vobecky et al. [24], analisando a sobrevivência de crianças com tetralogia de Fallot operadas nos primeiros 18 meses de vida, consideraram que a correção primária precoce parece proteger a função neurológica, a função ventricular esquerda e produzir menos arritmias. Entretanto, há maior incidência da necessidade de “patch” transanular, o que pode comprometer a função do ventrículo direito no pós-operatório tardio. Kirklin e al. [25] consideraram que a colocação de “patch” transanular é um importante fator de risco em crianças com superfície corporal $<0,48\text{m}^2$. A análise de diversas séries de crianças operadas na infância mostra uma incidência de “patch” transanular variável de 30 a 70%. Em nossa experiência, essa incidência foi de 64%. Na realidade, a maior ou menor incidência de ampliação transanular reflete não só a gravidade da estenose do anel

pulmonar dos casos operados, como também, o receio do cirurgião em deixar uma estenose residual significativa. Se a estenose anular for realmente significativa, não será a realização de uma operação de Blalock que evitará a ampliação do anel durante uma posterior correção definitiva.

Castaneda et al. [5] estabeleceram que os dois únicos fatores de risco que contra-indicam a correção no primeiro ano de vida são: hipoplasia acentuada das artérias pulmonares e origem anômala da artéria descendente anterior da coronária direita. Groh et al. [26] e Reddy et al. [19] consideram que a cirurgia não deve ser contra-indicada com base apenas no tamanho das artérias pulmonares, continuando este um aspecto aberto à discussão. Com relação à anomalia de origem da artéria descendente anterior, ou à presença de outra artéria importante cruzando a via de saída do ventrículo direito, pode-se, diante de tal eventualidade, adotar a técnica de correção atriopulmonar, como foi feito em alguns de nossos pacientes.

Os resultados tardios da correção da tetralogia de Fallot no primeiro ano de vida têm sido analisados sob os mais diferentes aspectos e são excelentes, comparáveis aos observados em crianças maiores [27-32]. Van Arsdell et al. [33] revisaram 227 casos consecutivos de tetralogia de Fallot, operados no Hospital for Sick Children, de Toronto, e concluíram que a melhor sobrevida e o melhor resultado fisiológico foram obtidos nas crianças, operadas entre os 3 e os 11 meses.

A evolução clínica tardia dos nossos pacientes é compatível com os dados da literatura, pelo fato de todos estarem assintomáticos, e a grande maioria não usar qualquer medicação. Entretanto, isso não implica a ausência de seqüelas ou problemas anatômicos residuais. Cerca de 10% dos pacientes operados de tetralogia de Fallot requerem nova intervenção para correção de comunicação interventricular residual, aneurisma do ventrículo direito ou correção de estenose ou insuficiência pulmonar importantes [28].

O ecocardiograma tem sido o método diagnóstico mais utilizado nesses pacientes, mas a ecocardiografia transtorácica tem limitações e, muitas vezes, falha no fornecimento de informações hemodinâmicas e anatômicas importantes. A recente utilização da ressonância magnética nuclear para avaliação da função cardíaca representa uma valiosa contribuição no acompanhamento pós-operatório de pacientes submetidos a correção de cardiopatias congênita, especialmente da tetralogia de Fallot [34].

Esses recentes avanços, com a utilização da angiorressonância magnética nuclear, têm contribuído para melhor avaliação da regurgitação pulmonar e da função do ventrículo direito, facilitando a tomada de decisão do período adequado para realizar, eletivamente, a substituição da valva pulmonar, que deve ser efetuada antes de haver disfunção ventricular direita irreversível [35].

A relação entre o tipo de reparo na via de saída do ventrículo direito e sua função no pós-operatório tardio tem sido motivo de diversos estudos [36-38]. Isso é particularmente importante em crianças operadas no primeiro ano de vida, haja vista a maior incidência de “patch” transanular nesse grupo de doentes. Regurgitação pulmonar residual é associada com dilatação do ventrículo direito, disfunção de ambos os ventrículos, diminuição da tolerância ao exercício e aumento do risco de arritmias [36]. Portanto, a avaliação da quantidade de regurgitação pulmonar é de fundamental importância clínica.

Iniciamos, recentemente, a realização de angiressonância magnética nuclear nas crianças operadas de tetralogia de Fallot no primeiro ano de vida e já foi possível estudar 10 pacientes. O método se mostrou muito útil na avaliação morfofuncional do ventrículo direito. Foi possível identificar um caso no qual havia estenose importante no ramo esquerdo da artéria pulmonar, já tendo sido indicada a dilatação com balão e colocação de stent. A análise do conjunto dos dados obtidos pela angioresonância permitiu concluir que nenhum paciente tem alteração significativa da função ventricular direita, muito embora dois tenham moderada, e dois tenham importante regurgitação pulmonar, o que evidentemente exige controle mais cuidadoso desses quatro casos.

Acreditamos, não apenas com base em dados da literatura, mas sobretudo em nossa experiência relatada no presente trabalho, que a operação de escolha em pacientes com tetralogia de Fallot clássica no primeiro ano de vida é a correção intracardíaca primária.

CONCLUSÕES

1. A correção intracardíaca eletiva da tetralogia de Fallot no primeiro ano de vida pode ser realizada com baixas morbidade e mortalidade.
2. A correção da tetralogia de Fallot no primeiro ano de vida restaura precocemente a fisiologia normal do coração e da circulação e a saturação arterial de oxigênio.
3. Os resultados tardios da correção intracardíaca da tetralogia no primeiro ano de vida são excelentes em termos de mortalidade e de evolução clínica. Observaram-se ausência de gradientes significativos na via de saída do ventrículo direito e satisfatória função do ventrículo direito.

REFERÊNCIAS

1. Kirklin JW, Barratt-Boyes BG. Tetralogy of Fallot with pulmonary stenosis. In: Kirklin JW, Barratt-Boyes BG, eds. Cardiac surgery. New York:Churchill Livingstone;1993. p.863-942.

2. Barratt-Boyes BG, Neutze JM. Primary repair of tetralogy of Fallot in infancy using profound hypothermia with circulatory arrest and limited cardiopulmonary bypass: a comparison with conventional two stage management. *Ann Surg.* 1973;178(4):406-11.
3. Starr A, Bonchek LI, Sunderland CO. Total correction of tetralogy of Fallot in infancy. *J Thorac Cardiovasc Surg.* 1973;65(1):45-57.
4. Castaneda AR, Mayer JE Jr, Jonas RA, Lock JE, Wessel DL, Hickey PR. The neonate with critical congenital heart disease: repair - a surgical challenge. *J Thorac Cardiovasc Surg.* 1989;98(5 Pt 2):869-75.
5. Castaneda AR, Freed MD, Williams RG, Norwood WI. Repair of tetralogy of Fallot in infancy. Early and late results. *J Thorac Cardiovasc Surg.* 1977;74(3):372-81.
6. Hennein HA, Mosca RS, Urcelay G, Crowley DC, Bove EL. Intermediate results after complete repair of tetralogy of Fallot in neonates. *J Thorac Cardiovasc Surg.* 1995;109(2):332-42.
7. Stellin G, Milanese O, Rubino M, Michielon G, Bianco R, Moreolo GS, et al. Repair of tetralogy of Fallot in the first six months of life: transatrial versus transventricular approach. *Ann Thorac Surg.* 1995;60(6 Suppl):588-91.
8. Sousa Uva M, Chardigny C, Galetti L, Lacour Gayet F, Roussin R, Serraf A, et al. Surgery for tetralogy of Fallot at less than six months of age. Is palliation "old-fashioned"? *Eur J Cardiothorac Surg.* 1995;9(8):459-60.
9. Munkhammar P, Cullen S, Jögi P, de Leval M, Elliot M, Norgard G. Early age at repair prevents restrictive right ventricular (RV) physiology after surgery for tetralogy of Fallot (TOF): diastolic RV function after TOF repair in infancy. *J Am Coll Cardiol.* 1998;32(4):1083-7.
10. Pigula FA, Khalil PN, Mayer JE, del Nido PJ, Jonas RA. Repair of tetralogy of Fallot in neonates and young infants. *Circulation.* 1999;100(19 Suppl):II157-61.
11. Caspi J, Zalstein E, Zucker N, Applebaum A, Harrison LH Jr, Munfakh NA, et al. Surgical management of tetralogy of Fallot in the first year of life. *Ann Thorac Surg.* 1999;68(4):1344-8.
12. Parry AJ, McElhinney DB, Kung GC, Reddy VM, Brook MM, Hanley FL. Elective primary repair of acyanotic tetralogy of Fallot in early infancy: overall outcome and impact on the pulmonary valve. *J Am Coll Cardiol.* 2000;36(7):2279-83.
13. Pozzi M, Trivedi DB, Kitchiner D, Arnold RA. Tetralogy of Fallot: what operation, at which age. *Eur J Cardiothorac Surg.* 2000;17(6):631-6.
14. Alexiou C, Mahmoud H, Al-khaddour A, Gnanaprasam J, Salmon AP, Keeton BR, et al. Outcome after repair of tetralogy of Fallot in the first year of life. *Am Thorac Surg.* 2001;71(2):494-500.

15. Bacha EA, Scheule AM, Zurakowski D, Erickson LC, Hung J, Lang P, et al. Long-term results after early primary repair of tetralogy of Fallot. *J Thorac Cardiovasc Surg.* 2001;122(1):154-61.
16. Kaulitz R, Jux C, Bertram H, Paul T, Ziemer G, Hausdorf G. Primary repair of tetralogy of Fallot in infancy: the effect on growth of the pulmonary arteries and the risk for late reinterventions. *Cardiol Young.* 2001;11(4):391-8.
17. Alexiou C, Chen Q, Galogavrou M, Gnanapragasam J, Salmon AP, Keeton BR, et al. Repair of tetralogy of Fallot in infancy with a transventricular or a transatrial approach. *Eur J Cardiothorac Surg.* 2002;22(2):174-83.
18. Cobanoglu A, Schultz JM. Total correction of tetralogy of Fallot in the first year of life: late results. *Ann Thorac Surg.* 2002;74(1):133-8.
19. Reddy VM, Liddicoat JR, McElhinney DB, Brook MM, Stanger P, Hanley FL. Routine primary repair of tetralogy of Fallot in neonates and infants less than three months of age. *Ann Thorac Surg.* 1995;60(6 Suppl):S592-6.
20. Moraes Neto F, Lapa C, Moraes CR, Hazin S, Gomes CA, Tenório E, et al. Correção total da tetrade de Fallot no primeiro ano de vida. *Rev Bras Cir Cardiovasc.* 1998;13(1):29-32.
21. Moraes Neto FR. Correção intracardíaca da tetralogia de Fallot no primeiro ano de vida. Resultados imediatos e tardios [Tese de Livre Docência]. São Paulo:Universidade Federal de São Paulo, Escola Paulista de Medicina;2007.
22. Castaneda AR. Invited Commentary. In: Vobecky SJ, Williams WG, Trusler GA, Coles JG, Rebeyka IM, Smallhorn J, et al. Survival analysis in infants under age 18 months presenting with tetralogy of Fallot. *Ann Thorac Surg.* 1993;56(4):950.
23. Atik E. Tetralogia de Fallot no neonato. Correção operatória ou técnica paliativa? *Arq Bras Cardiol.* 1997;68(6):393-5.
24. Vobecky SJ, Williams WG, Trusler GA, Coles JG, Rebeyka IM, Smallhorn J, et al. Survival analysis in infants under age 18 months presenting with tetralogy of Fallot. *Ann Thorac Surg.* 1993;56(4):944-9.
25. Kirklin JW, Blackstone EH, Pacifico AD, Brown RN, Barger LM Jr. Routine primary repair vs two-stage repair of tetralogy of Fallot. *Circulation.* 1979;60(2):373-86.
26. Groh MA, Meliones JN, Bove EL, Kirklin JW, Blackstone EH, Lupinetti FM, et al. Repair of tetralogy of Fallot in infancy. Effect of pulmonary artery size on outcome. *Circulation.* 1991;84(5 Suppl):III206-12.
27. Walsh EP, Rocknmacher S, Keane JF, Hougen TJ, Lock JE, Castaneda AR. Late results in patients with tetralogy of Fallot repaired during infancy. *Circulation.* 1988;77(5):1062-7.
28. Fuster V, MsGoon DC, Kennedy MA, Ritter DG, Kirklin JW. Long-term evaluation (12 to 22 years) of open heart surgery for tetralogy of Fallot. *Am J Cardiol.* 1980;46(4):635-42.
29. Calder AL, Barratt-Boyes BG, Brandt PW, Neutze JM. Postoperative evaluation of patients with tetralogy of Fallot repaired in infancy. Including criteria for use of outflow patching and radiologic assessment of pulmonary regurgitation. *J Thorac Cardiovasc Surg.* 1979;77(5):704-20.
30. Borow KM, Green LH, Castaneda AR, Keane JF. Left ventricular function after repair of tetralogy of Fallot and its relationship to age at surgery. *Circulation.* 1980;61(6):1150-8.
31. Seliem MA, Wu YT, Glenwright K. Relation between age at surgery and regression of right ventricular hypertrophy in tetralogy of Fallot. *Pediatr Cardiol.* 1995;16(2):53-5.
32. Finnegan P, Haider R, Patel RG, Abrams LS, Singh SP. Results of total correction of the tetralogy of Fallot. Long-term haemodynamic evaluation at rest and during exercise. *Br Heart J.* 1976;38(9):934-42.
33. Van Arsdell GS, Maharaj GS, Tom J, Rao VK, Coles JG, Freedom RM, et al. What is the optimal age for repair of tetralogy of Fallot? *Circulation.* 2000;102(19 Suppl 3):III123-9.
34. Helbing WA, de Roos A. Clinical applications of cardiac magnetic resonance imaging after repair of tetralogy of Fallot. *Pediatr Cardiol.* 2000;21(1):70-9.
35. Bouzas B, Kilner PJ, Gatzoulis MA. Pulmonary regurgitation: not a benign lesion. *Eur Heart J.* 2005;26(5):433-9.
36. Redington AN, Oldershaw PJ, Shinebourne EA, Rigby ML. A new technique for the assessment of pulmonary regurgitation and its application to the assessment of right ventricular function before and after repair of tetralogy of Fallot. *Br Heart J.* 1988;60(1):57-65.
37. Kirklin JK, Kirklin JW, Blackstone EH, Milano A, Pacifico AD. Effect of transannular patching on outcome after repair of tetralogy of Fallot. *Ann Thorac Surg.* 1989;48(6):783-91.
38. Norgard G, Gatzoulis MA, Moraes F, Lincoln C, Shore DF, Shinebourne EA, et al. Relationship between type of outflow tract repair and postoperative right ventricular diastolic physiology in tetralogy of Fallot. Implication for long-term outcome. *Circulation.* 1996;94(12):3276-80.