

# Tumor fibroso solitário em coração de criança

## *Solitary fibrous tumor in a child's heart*

Ulisses Alexandre CROTI, Domingo Marcolino BRAILE, Aírton Camacho MOSCARDINI, Patrícia Maluf CURY

RBCCV 44205-965

### DADOS CLÍNICOS

Lactente com 5 meses, 3,1kg, sexo masculino, branco. Nascido de parto cesárea com Capurro somático aproximado de 29 semanas, evoluiu com doença pulmonar tipo membrana hialina, necessitando tratamento com surfactante exógeno e intubação prolongada. Na ocasião, foi diagnosticada persistência do canal arterial (PCA) com repercussão hemodinâmica, a qual foi tratada com indometacina no hospital de origem. Evoluiu com enterocolite necrotizante e insuficiência cardíaca congestiva incontrolável com medicações.

Foi transferido para nosso Serviço para ligadura cirúrgica do PCA, o qual apresentava diâmetro semelhante ao ístmico aórtico. No 32º dia de pós-operatório, em ecocardiograma de rotina, observou-se massa aderida ao coração. Naquele momento, apresentava-se em bom estado geral, corado, hidratado, eupneico e acianótico. Exame físico, ausculta cardíaca e pulmonar eram normais.

### ELETROCARDIOGRAMA

Ritmo sinusal, frequência 150 bat/mim, SÂP 0°, SÂQRS + 30°, PR 0,12, QTc 0,36. Predomínio de atividade elétrica esquerda, sem sinais de sobrecarga.

### RADIOGRAMA

*Situs solitus* visceral em levocardia. Área cardíaca aumentada com ICT 0,62. Hipotransparência difusa em campos pulmonares, mais notadamente à esquerda em região peri-hilar, sugerindo processo interstício-alveolar (grau de displasia broncopulmonar). Imagem de clipe metálico em projeção das artérias pulmonares. No perfil, era possível identificar imagem de hipotransparência com contornos irregulares em plano postero-inferior da silhueta cardíaca, sugestivo de massa próxima ao ventrículo (Figura 1).

1. Serviço de Cirurgia Cardiovascular Pediátrica de São José do Rio Preto – Hospital de Base – Faculdade de Medicina de São José do Rio Preto, SP, Brasil.

Endereço para correspondência: Ulisses Alexandre Croti  
Hospital de Base – FAMERP – Avenida Brigadeiro Faria Lima, 5544.  
CEP 15090-000 – São José do Rio Preto – SP - Brasil  
Fone (Fax): 55 - 17 - 3201 5025 / 3222 6450 / 9772 6560  
E-mail: uacroti@uol.com.br

Artigo recebido em 24 de fevereiro de 2008  
Artigo aprovado em 10 de abril de 2008

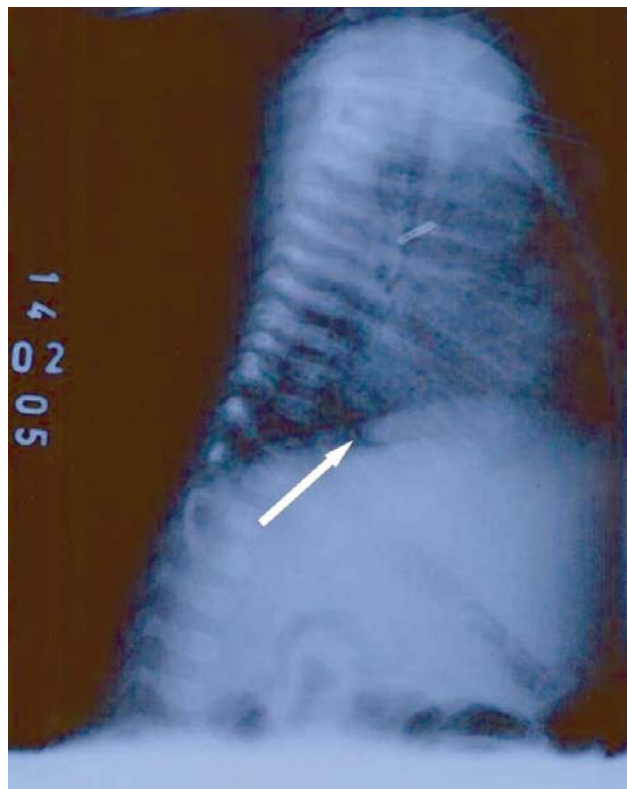


Fig. 1 – Radiografia de tórax com presença de massa em região pósterio-inferior

#### ECOCARDIOGRAMA

*Situs solitus* em levocardia. Conexões venoatrial, atrioventricular e ventriculoarterial concordantes. Presença de grande massa ovalada medindo cerca de 3cm<sup>2</sup>, localizada em região posterior do coração, junto ao sulco atrioventricular posterior. Derrame pericárdico moderado.

#### DIAGNÓSTICO

O tumor fibroso solitário é uma neoplasia mesenquimal comumente benigna, com origem em células submesoteliais. Raramente tem comportamento maligno, principalmente quando é possível a exérese completa da lesão. Acomete mais freqüentemente a pleura, mas existem relatos de aparecimento da lesão em diversos órgãos e estruturas, como bexiga e globo ocular. A presença no coração é muito rara, sendo que observamos na literatura apenas seis relatos e todos em adultos.

No processo diagnóstico, o ecocardiograma demonstrou a presença da massa, uma ressonância nuclear magnética foi realizada com intuito de fornecer mais detalhes e demonstrou tratar-se de massa sólida, hipercaptante e em íntimo contato com a parede posterior de transição atrioventricular. Obviamente, o diagnóstico final é histológico, no qual se observa neoplasia fusocelular, de

aspecto “sem padrão”, sendo confirmada pela positividade imunohistoquímica para CD34.

No diagnóstico diferencial devem ser lembrados: rabiomioma (geralmente associado à esclerose tuberosa), fibroma (muitas vezes com calcificação), teratomas (que habitualmente são mais heterogêneos), rabiomiosarcoma, fibrosarcoma e neuroblastomas.

#### OPERAÇÃO

Toracotomia transesternal mediana, instalação do circuito de circulação extracorpórea convencional. Hipotermia a 32°C, sem parada cardíaca. O tempo de perfusão foi de 34 minutos. Encontrada massa endurecida, extremamente vascularizada e pedunculada ao átrio esquerdo (Figuras 2 e 3). Feita ressecção da massa com bisturi elétrico, evitando-se lesão do átrio esquerdo e das artérias coronárias. A massa era dura e não estava aderida ao pericárdio. O material foi enviado ao laboratório de patologia para exame microscópico, o qual revelou o diagnóstico de tumor fibroso solitário.

O paciente recebeu alta hospitalar no 11º dia de internação com ecocardiograma demonstrando discreta dilatação das artérias coronárias e algumas fístulas coronário-cavitárias, com função cardíaca normal e sem medicações.

Após seis meses, a criança foi internada na cidade de origem com quadro de bronqueolite, que evoluiu com pneumonia e sepse, indo a óbito após quatro dias. Não houve necropsia.

Não existem relatos, do nosso conhecimento, de tumor fibroso solitário em crianças, contudo, o diagnóstico foi confirmado pela positividade imunohistoquímica para CD34 (Figuras 4 e 5) e pelo aspecto característico *patternless* da lesão quando vista na hematoxilina eosina (HE). As características histológicas também sugeriram tratar-se de lesão benigna, embora o crescimento do tumor tenha sido muito rápido [1-3].

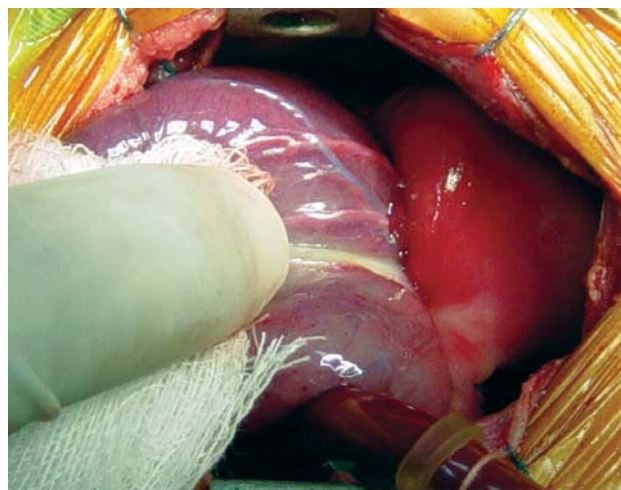


Fig. 2 – Aspecto da massa pediculada ao sulco atrioventricular posterior e não aderida ao pericárdio

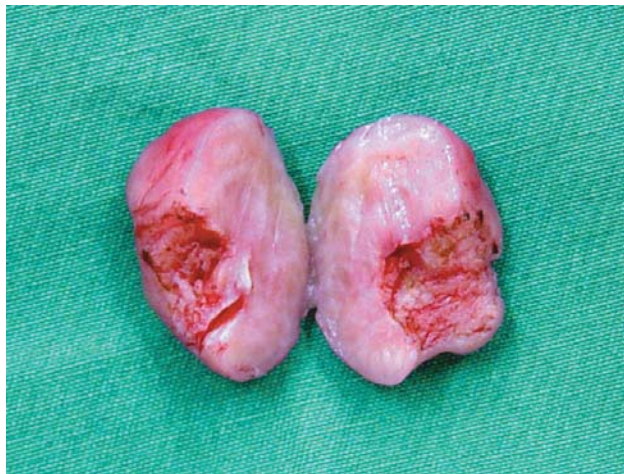

Fig. 3 – Análise macroscópica da massa endurecida e homogênea após ressecção da região pediculada

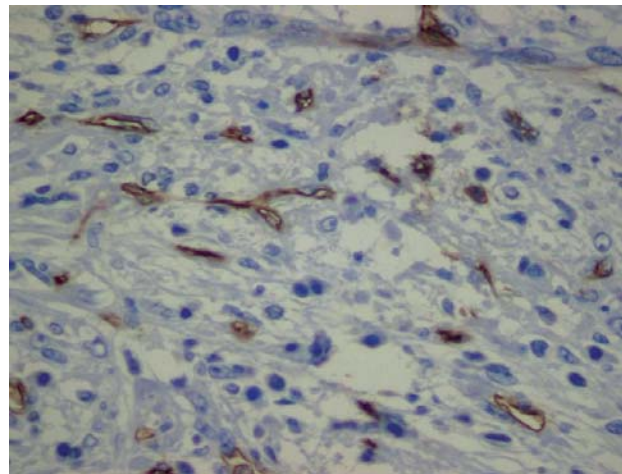


Fig. 5 – Marcação imunohistoquímica para CD34, mostrando positividade em células endoteliais e algumas células tumorais (200X)

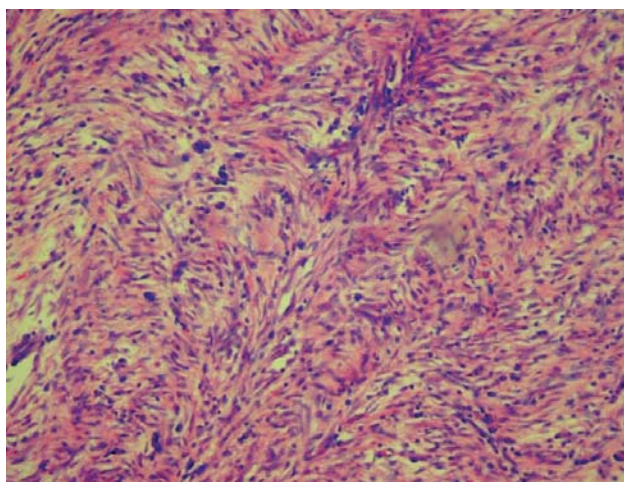


Fig. 4 – Tumor fibroso solitário – aspecto fasciculado sem padrão das fibras fusocelulares tumorais. Hematoxilina eosina (HE), 100X

#### REFERÊNCIAS

1. Flemming P, Maschek H, Werner M, Kreft A, Graeter T, Georgii A. Solitary fibrous tumor of the epicardium. Pathologe. 1996;17(2):139-44.
2. Segawa D, Yoshizu H, Haga Y, Hatori N, Tanaka S, Aida S. Successful operation for solitary fibrous tumor of the epicardium. J Thorac Cardiovasc Surg. 1995;109(6):1246-8.
3. Bortolotti U, Calabro F, Loy M, Fasoli G, Altavilla G, Marchese D. Giant intrapericardial solitary fibrous tumor. Ann Thorac Surg. 1992;54(6):1219-20.