

Bandagem reversível do tronco pulmonar IV: análise da hipertrofia aguda do ventrículo direito em modelo experimental de sobrecarga intermitente

IV Pulmonary trunk reversible banding: analysis of right ventricle acute hypertrophy in an intermittent loading experimental model

Acrisio Sales VALENTE¹, Renato Samy ASSAD², Maria Cristina D. ABDUCH³, Gustavo J. J. SILVA⁴, Petronio G. THOMAZ⁵, Leonardo A. MIANA⁶, José E. KRIEGER⁷, Noedir A. G. STOLF⁸

RBCCV 44205-951

Resumo

Objetivo: A bandagem ajustável do tronco pulmonar (TP) pode proporcionar treinamento ventricular mais fisiológico para cirurgia de Jatene em dois estágios. Este estudo experimental analisa a hipertrofia aguda (96 horas) do ventrículo direito (VD) submetido à sobrecarga sistólica intermitente.

Métodos: Cinco grupos de sete cabritos jovens foram dispostos conforme o tempo de sobrecarga sistólica do VD (0, 24, 48, 72 e 96 horas). O grupo zero hora funcionou como grupo controle. Avaliações ecocardiográficas e hemodinâmicas foram feitas diariamente. Os animais foram sacrificados para avaliação do conteúdo de água e pesagem das massas cardíacas.

Resultados: Houve aumento da espessura do VD a partir de 48 horas de treinamento ($p < 0,05$) e rebaixamento da fração de ejeção do VD, com dilatação importante desta câmara nas primeiras 24 horas do protocolo, recuperando-se

posteriormente. Houve aumento da relação volume/massa nas primeiras 24 horas do protocolo, em relação ao momento 96 horas ($p = 0,003$). A massa do VD apresentou aumento de 104,7% no grupo 96 horas em relação ao controle. Não houve diferença quanto ao conteúdo de água do VD. A média diária de aumento da massa do VD foi de $21,6\% \pm 26,8\%$. A taxa de ganho de massa muscular do VD para todo o período de estudo foi de $0,084 \text{ g/h} \pm 0,035 \text{ g/h}$.

Conclusão: O protocolo de bandagem intermitente do TP permitiu ganho de massa muscular do VD, significativa no grupo de 96 horas de estudo. Esta hipertrofia não foi acompanhada de aumento no conteúdo de água, o que sugere maior síntese protéica nos tecidos cardíacos.

Descritores: Ventriculos cardíacos/fisiopatologia. Hipertrofia/fisiopatologia. Hipertrofia ventricular direita. Transposição dos grandes vasos/cirurgia. Procedimentos cirúrgicos cardíacos/métodos. Cabras.

1. Doutor; cirurgião cardiovascular.
2. Professor Livre Docente, cirurgião cardiovascular.
3. Doutora, médica veterinária.
4. Doutor, pós-doutorando.
5. Doutor, cirurgião cardiovascular.
6. Doutorando, cirurgião cardiovascular.
7. Diretor Laboratório Genética e Card. Molecular InCor-HCFMUSP.
8. Professor Titular de Cirurgia Cardiovascular da Faculdade de Medicina da Universidade de São Paulo.

Tese de Doutorado em Ciências realizada no Instituto do Coração HCFMUSP e defendida na Faculdade de Medicina da Universidade de São Paulo em setembro de 2007.

Endereço para correspondência:

Acrisio Sales Valente. Rua Alberto Feitosa Lima, 180/602 - Fortaleza, CE - CEP 60810-018 Fone: (85) 32410990/(85) 99880444.

E-mail: acrisiovalente@yahoo.com

Apoio: SILIMED Silicone e Instrumental Médico-Cirúrgico e Hospitalar Ltda., Rio de Janeiro, RJ.

Artigo recebido em 5 de setembro de 2007
Artigo aprovado em 10 de outubro de 2007

Abstract

Objectives: Adjustable pulmonary trunk (PT) banding device may induce a more physiologic ventricle retraining for the two-stage Jatene operation. This experimental study evaluates the acute hypertrophy (96 hours) of the right ventricle (RV) submitted to an intermittent pressure overload.

Methods: Five groups of seven young goats were distributed according to RV intermittent systolic overload duration (0, 24, 48, 72 and 96 hours). The zero-hour group served as a control group. Echocardiographic and hemodynamic evaluations were performed daily. After completing the training program for each group, the animals were sacrificed for water content and cardiac masses evaluation.

Results: There was a significant increase in RV free wall thickness starting with the 48-hour group ($p < 0.05$). However, a decreased RV ejection fraction, associated with an important RV dilation and a significant increase in the RV

volume to mass ratio was observed at 24-hour training period, when compared to 96-hour period ($p = 0.003$), with subsequent recovery throughout the protocol. A 104.7% increase in RV mass was observed in the 96-hour group, as compared to the control group, with no differences in water content between these two groups. The daily mean increase in RV mass during the study period was $21.6\% \pm 26.8\%$. The rate of RV mass acquisition for the overall study period of intermittent systolic overload was $0.084 \text{ g/h} \pm 0.035 \text{ g/h}$.

Conclusion: Intermittent PT banding has allowed a significant RV mass acquisition in the 96-hour trained group. No myocardial water content changes were observed in this group, suggesting an increased myocardial protein synthesis.

Descriptors: Heart ventricles/physiopathology. Hypertrophy/physiopathology. Right ventricular hypertrophy. Transposition of great vessels/surgery. Cardiac surgical procedures/methods. Goats.

INTRODUÇÃO

Com a consagração da cirurgia de Jatene como opção ideal para o tratamento da transposição das grandes artérias (TGA) [1], aliada ao conceito já bem estudado da incapacidade do ventrículo direito (VD) em manter desempenho adequado como ventrículo sistêmico em longo prazo nas cirurgias de inversão atrial ou na transposição congenitamente corrigida das grandes artérias (TCCGA) [2,3], surgiu a alternativa do treinamento do ventrículo esquerdo (VE) hipotrofiado, com o objetivo de recrutá-lo cirurgicamente para a circulação sistêmica.

Em 1977, Yacoub et al. [4] descreveram, pela primeira vez, a idéia da realização de um preparo ventricular prévio à cirurgia de Jatene por meio da bandagem do tronco pulmonar (TP) associada a um *shunt* sistêmico-pulmonar, visando à hipertrofia do VE como um primeiro tempo cirúrgico para, meses depois, realizar a cirurgia de Jatene. Entretanto, foram descritas elevadas taxas de morbimortalidade relacionadas ao procedimento [5].

Em 1989, Jonas et al. [6] introduziram o conceito de preparo rápido do VE por meio da bandagem do TP, para a correção da TGA em dois estágios, demonstrando hipertrofia adequada desta câmara em um período médio de nove dias. No entanto, a evolução a longo prazo também mostrou disfunção e dilatação ventriculares em cerca de 25% dos pacientes avaliados, aspectos não observados nos pacientes operados precocemente, sem necessidade do preparo ventricular prévio [7]. Outros estudos também demonstraram que a sobrecarga pressórica aguda pode levar a focos de necrose celular no miocárdio hipertrofiado e, conseqüentemente, disfunção ventricular tardia [8-11].

A melhor forma de treinamento do ventrículo subpulmonar para as cardiopatias congênitas com discordância ventrículo

arterial ainda permanece indefinida. Períodos de sobrecarga intermitente com dispositivos ajustáveis de bandagem parecem estar relacionados a processos hipertróficos mais saudáveis [12,13]. No entanto, uma análise detalhada do ganho temporal da massa do ventrículo subpulmonar, submetido à sobrecarga sistólica intermitente, não foi ainda estabelecida. Assim, o objetivo do presente estudo é analisar o processo de hipertrofia aguda do VD em cabritos jovens, quanto aos aspectos hemodinâmico, ecocardiográfico e morfológico, submetidos à sobrecarga sistólica intermitente durante 24, 48, 72 e 96 horas.

MÉTODOS

Esse estudo foi realizado na Divisão de Experimentação do Instituto do Coração do Hospital das Clínicas da Faculdade de Medicina da Universidade de São Paulo, atendendo às normas de uso de animais em ensino e pesquisa da COFIPA (Comissão de Fiscalização de Pesquisa Animal).

Foram utilizados quatro grupos de estudo, cada um com sete cabritos jovens (entre 30 e 60 dias de idade), para indução de sobrecarga sistólica do VD, empregando modelo experimental de bandagem reversível do TP [14-16]. Cada grupo foi submetido à sistemática de 12 horas de estímulo de sobrecarga sistólica do VD, seguido de 12 horas de descanso, divididos em grupos de treinamento de 24 horas (Grupo 24, peso: $9,64 \text{ Kg} \pm 0,95 \text{ Kg}$), 48 horas (Grupo 48, peso: $9,90 \text{ Kg} \pm 1,87 \text{ Kg}$), 72 horas (Grupo 72, peso: $8,76 \text{ Kg} \pm 1,17 \text{ Kg}$) e 96 horas (Grupo 96, peso: $8,13 \text{ Kg} \pm 0,75 \text{ Kg}$). Um grupo controle (Grupo C - zero hora, peso: $7,65 \text{ Kg} \pm 1,88 \text{ Kg}$), também com sete animais, de peso e idade similares, foi utilizado para comparar suas massas cardíacas e conteúdo de água com aquelas dos grupos de estudo.

Avaliação pré-operatória

Todos os animais foram examinados previamente por veterinário para afastar doenças preexistentes e submetidos a exame ecocardiográfico. Não foram selecionados animais com gradientes VD-TP pré-operatórios maiores ou iguais a 10mmHg.

Procedimento cirúrgico

Os animais foram operados sob anestesia geral, ventilação mecânica e preparo para cirurgia asséptica, por meio de toracotomia lateral esquerda, no 4º espaço intercostal. Após abertura do saco pericárdico e exposição da via de saída do VD, do TP e da aorta torácica descendente foram implantados, nestas estruturas, cateteres previamente heparinizados. Os cateteres foram fixados com suturas em bolsa de polipropileno 5-0 e exteriorizados e fixados à pele da parede torácica. As pressões foram medidas por meio de *software* ACQ Knowledge 3.01 (Biopac Systems, Inc., Goleta, CA, EUA).

Dispositivo de Bandagem do Tronco Pulmonar

Após dissecação entre o TP e a aorta ascendente, o dispositivo de bandagem é posicionado no TP, imediatamente acima da valva pulmonar, sendo fixado na adventícia do TP, para se evitar a migração do mesmo. O dispositivo de bandagem utilizado no presente estudo representa o desenvolvimento e aprimoramento de 15 anos desta linha de pesquisa, com a colaboração da SILIMED (Rio de Janeiro, RJ). Os aperfeiçoamentos propostos resultaram na obtenção de um dispositivo de bandagem ajustável completamente hermético, mais fino e delicado, a ser utilizado no tratamento de diversas cardiopatias (Figura 1). Após o implante do dispositivo, foi realizada a drenagem do tórax em selo d'água. As costelas foram aproximadas e as partes moles suturadas por planos. Os animais receberam profilaxia antibiótica pré-operatória, estendendo-se durante a permanência no biotério, até o final do protocolo de estudo de cada grupo.

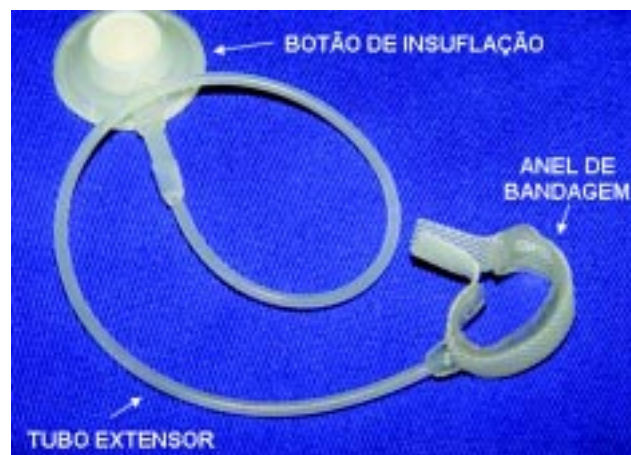

Fig. 1 - Dispositivo de bandagem ajustável do TP utilizado no protocolo, produzido pela SILIMED (Rio de Janeiro)

Protocolo de insuflação do dispositivo

Após a recuperação plena da operação por um período de 48 horas, iniciamos o protocolo de insuflação intermitente do anel (12 horas insuflado alternadas com 12 horas de descanso), para a indução do estresse sistólico progressivo do VD, durante 24 horas no grupo 24, 48 horas no grupo 48 e assim sucessivamente. Os animais do Grupo 24 só eram estimulados uma vez, por um período de 12 horas. Antes e após cada estímulo e a cada 12 horas, com o animal consciente e imobilizado em maca especial, eram registradas as pressões basais de VD, TP e aorta. A insuflação do anel era realizada com soro fisiológico, objetivando alcançar uma relação de pressões entre o VD e a aorta de aproximadamente 70%, desde que não provocasse uma queda superior a 10% na pressão sistólica sistêmica, conforme previamente descrito em outros estudos [17-19]. Sob qualquer indício de instabilização do animal, o volume da bandagem seria reduzido para um valor tolerável. Os animais permaneceram com a sobrecarga sistólica do VD durante os períodos determinados para cada grupo, com insuflações progressivas no limite máximo tolerado.

Estudo ecocardiográfico

Todos os animais foram submetidos à avaliação ecocardiográfica acordados e em decúbito esternal, pelo mesmo especialista (MCDA), para reduzir a variabilidade interobservador. O exame foi realizado antes do início do protocolo, assim como diariamente pós-insuflação do dispositivo, para avaliar o processo de hipertrofia do VD de todos os grupos estimulados, assim como registrar função, por meio da fração de ejeção do VD (FEVD) e do volume diastólico ventricular direito [20]. Os animais do grupo controle foram também avaliados uma única vez, antes de serem submetidos à eutanásia.

Pesagem das massas cardíacas

Após o encerramento do protocolo de cada grupo, o animal foi morto sob anestesia geral, heparinização e indução de hiperpotassemia para ressecção do coração. A gordura epicárdica foi cuidadosamente ressecada e as paredes ventriculares e septal separadas, de acordo com a técnica de Fulton et al. [21]. A seguir, o VD, VE e septo interventricular foram pesados em balança digital (METTLER AE-200, Mettler-Toledo AG, Greifensee, Suíça). Devido à variação de peso dos animais, as medidas foram normalizadas por meio da indexação de peso das massas musculares cardíacas pelo respectivo peso corporal do animal, conforme sugestão de Bishop & Cole [22]. Os pesos indexados foram expressos em g/kg. Os animais do grupo controle também foram submetidos ao mesmo protocolo de ressecção do coração e pesagem das peças.

Conteúdo de água dos tecidos

Foram colhidas amostras de cada uma das paredes cardíacas para avaliação de conteúdo de água. Cada amostra foi devidamente identificada e pesada. Foram acondicionadas em frascos apropriados e mantidas na estufa (temperatura de 55°-60°C), por cerca de 70 horas para desidratação. Após este período, o peso seco de cada amostra foi obtido. O porcentual do conteúdo de água foi então obtido e comparado ao do grupo controle, com o fim de se esclarecer se o ganho de peso do VD dos grupos de estudo estaria associado ao edema miocárdico ou ao ganho de massa muscular.

Análise estatística

A normalidade da distribuição de cada variável foi avaliada por meio do teste de Kolmogorov-Smirnov. As comparações das variáveis hemodinâmicas, ecocardiográficas e morfológicas, assim como morfofuncionais, foram realizadas por meio da análise de variância (ANOVA) de um fator, considerado o tempo (0, 12, 24, 36, 48, 60, 72, 84 e 96 horas). Para a análise de variância atingindo o nível de significância estabelecido, foi realizado pós-teste de comparação múltiplas

de Bonferroni. Os valores estão apresentados na forma de média \pm desvio padrão (DP). Para todos os casos, o nível de significância utilizado foi de 5%. As análises estatísticas foram realizadas através dos programas GraphPad Prism v.4 (San Diego, CA - EUA) e ESTATISTICA v.6 (Tulsa, OK - EUA).

RESULTADOS

Todos os animais completaram o protocolo de seu grupo específico. Em nenhum deles foi observada migração ou rotura do dispositivo de bandagem ajustável. Não foi observada diferença estatística entre o peso corporal dos animais nos diversos grupos ($p=0,65$).

Medidas hemodinâmicas

Os animais suportaram gradientes VD-TP progressivamente maiores ao longo do protocolo paralelamente ao processo de hipertrofia/adaptação ventricular (Figura 2). A partir de um valor inicial de gradiente pressórico VD/TP de 36,6 mmHg \pm 9,3 mmHg, os ventrículos atingiram valores de 80,0 mmHg \pm 13,0 mmHg ao final de 96 horas de sobrecarga intermitente.

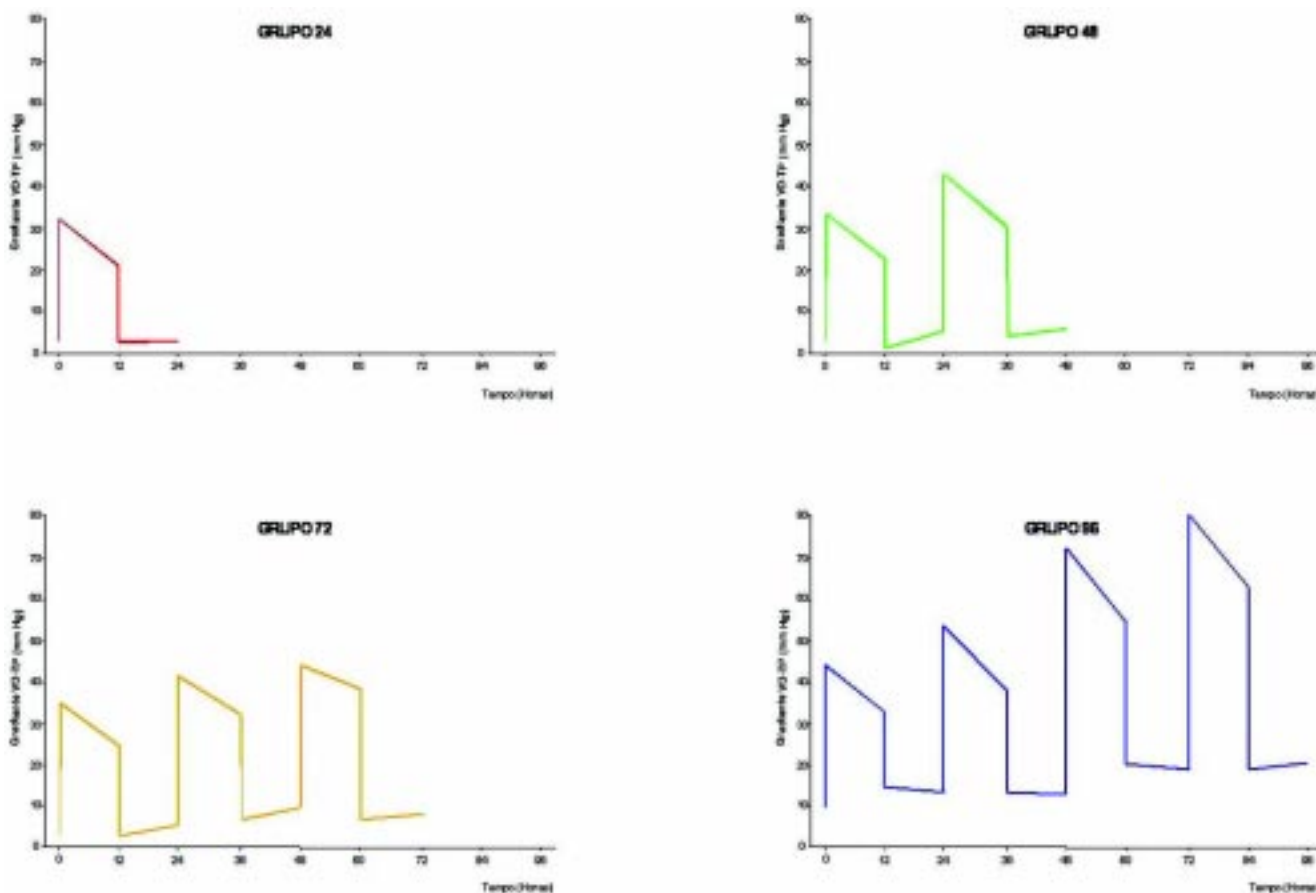


Fig. 2 - Diagrama demonstrativo da intermitência da sobrecarga sistólica do VD nos quatro grupos de estudo

As razões de pressões VD/VE dos animais estão demonstradas na Figura 3. As razões estavam significativamente elevadas durante todos os períodos de sobrecarga sistólica do VD em relação aos valores encontrados na situação basal ($p=0,0001$). Paradoxalmente, as médias dos instantes 60, 84 e 96 horas, momentos nos quais os dispositivos de bandagem encontravam-se desinsuflados, também estavam significativamente elevadas em relação aos valores basais ($p<0,05$).

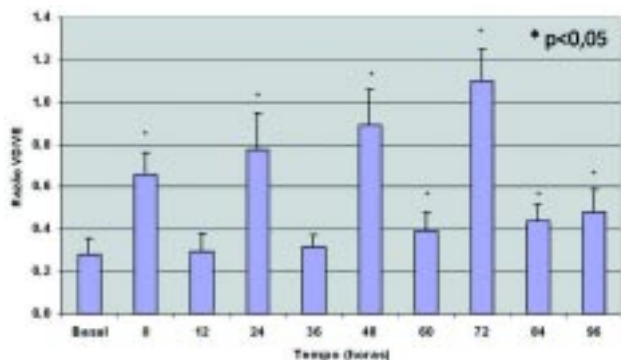


Fig. 3 - Razão de pressão VD/VE nos quatro grupos de estudo. Notar a intermitência da razão a cada período de 12 horas. Valores = média \pm desvio padrão. * $p<0,05$ vs. Basal

Paralelamente à queda da FEVD, observou-se um aumento no volume diastólico final do VD de $229,5\% \pm 133,4\%$ no grupo 24 horas, em relação ao momento basal ($p=0,0001$). Após 48 horas de sobrecarga, houve recuperação deste parâmetro, atingindo, ao final do protocolo, o valor de $81,9\% \pm 30,4\%$ do volume diastólico final basal do VD.

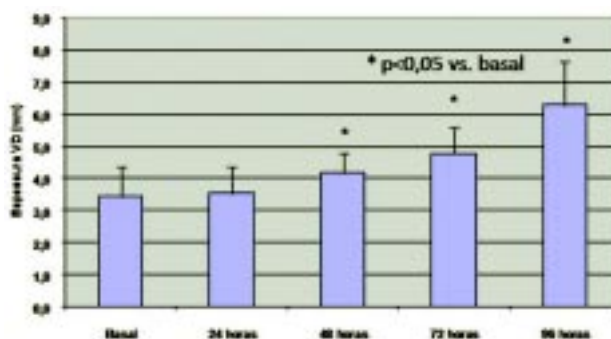


Fig. 4 - A espessura da parede do VD apresentou aumento significativo a partir do momento 48 horas ao longo do protocolo de sobrecarga sistólica intermitente imposta ao VD nos quatro grupos de estudo. $n = 28$ (Basal e 24 horas); $n = 21$ (48 horas); $n = 14$ (72 horas); $n = 7$ (96 horas). Valores (mm) = média \pm desvio padrão. * = $p<0,05$ vs. basal

Medidas ecocardiográficas

Tanto a parede do VE como septo ventricular não apresentaram alterações de espessura visíveis ao ecocardiograma, ao longo do protocolo de sobrecarga sistólica intermitente do VD, nos quatro grupos de estudo. A Figura 4 mostra a espessura da parede do VD dos animais ao longo do protocolo de sobrecarga sistólica intermitente, analisados conjuntamente. Observou-se aumento significativo deste parâmetro 48 horas após o início da sobrecarga intermitente, sobrepujando os valores de espessura septal e de VE nas 96 horas de treinamento ($p<0,05$).

A indução da sobrecarga aguda, apesar dos períodos de descanso estabelecidos, resultou em redução significativa da FEVD dos animais 24 horas após o início da sobrecarga sistólica intermitente, em relação ao momento basal ($p=0,0001$; de $0,68 \pm 0,08$ para $0,52 \pm 0,21$), recuperando-se significativamente nos momentos seguintes (48, 72 e 96 horas).

Medidas morfológicas

O septo ventricular e o VD apresentaram aumento progressivo da massa pesada, conforme demonstrado na Figura 5. A massa do VD apresentou aumento significativo no grupo 96 ($1,76 \text{ g/kg} \pm 0,52 \text{ g/kg}$), em relação aos grupos Controle, 24, 48, 72 horas ($p=0,0001$). A massa do septo ventricular também apresentou aumento significativo no grupo 96 ($1,44 \text{ g/kg} \pm 0,25 \text{ g/kg}$), quando comparada aos outros grupos ($p<0,01$). A massa de VE não apresentou aumento significativo ao longo do protocolo ($p=0,14$).

A média diária de aumento da massa do VD foi de $21,6\% \pm 26,8\%$, com ganho de $104,7\%$ desta massa no grupo 96 em relação ao grupo controle. A taxa de aumento de massa muscular do VD para todo o período de sobrecarga sistólica intermitente foi de $0,084 \text{ g/h} \pm 0,035 \text{ g/h}$. A Figura 6 mostra o ganho diário de massa muscular do VD, indexada pelo peso corporal. O pico do ganho de massa ventricular foi atingido no grupo 96.

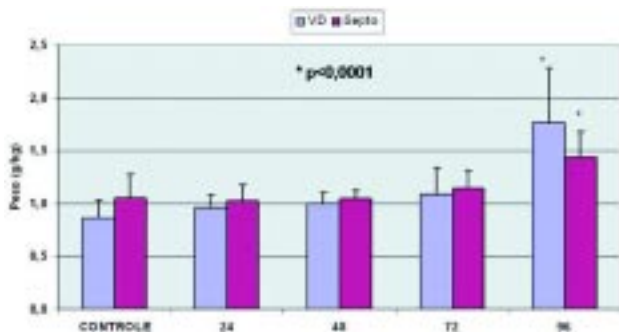


Fig. 5 - Massas do VD e do Septo (indexada para o peso corporal) avaliadas ao longo do protocolo de sobrecarga sistólica intermitente, mostrando aumento significativo de ambas as massas no grupo 96. ($p < 0,0001$). $n = 7$

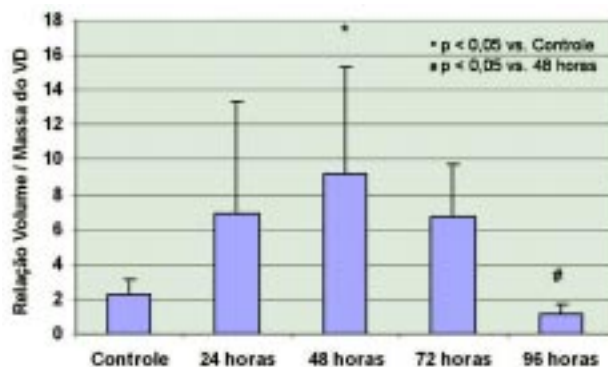


Fig. 7 - Evolução da relação volume/massa do VD ao longo do protocolo de sobrecarga sistólica intermitente, mostrando aumento significativo no momento 48 horas. $N = 7$. Valores (ml/g/kg) = média \pm desvio padrão. * $p < 0,05$ vs. Controle; # $p < 0,05$ vs. 48 horas

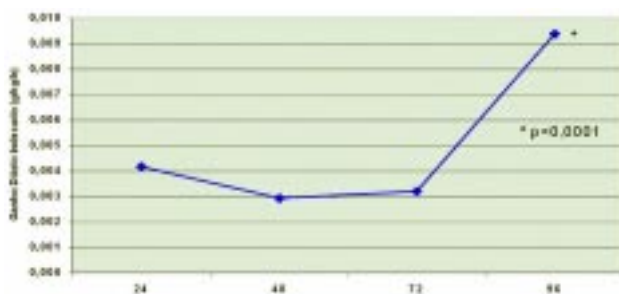


Fig. 6 - Evolução do ganho diário de massa muscular do VD (indexada para o peso corporal) ao longo do protocolo de sobrecarga sistólica intermitente, mostrando aumento significativo no grupo 96. ($p < 0,0001$) $n = 7$. Valores (g/kg/h) = média \pm desvio padrão. * $p < 0,0001$

Quanto ao conteúdo de água das massas musculares de VD, VE e septo, foi encontrado um pequeno, porém significativo aumento no VD ($p = 0,014$) e septo ($p = 0,003$) para o grupo 72, quando comparado aos grupos 24 e controle, respectivamente. As massas do VD e do septo ventricular do grupo 96, que apresentaram ganho significativo de peso, não apresentaram variação significativa do conteúdo de água em relação ao grupo controle.

Medidas morfofuncionais

A Figura 7 mostra a relação volume/massa do VD ao longo do protocolo de sobrecarga sistólica intermitente. Observou-se aumento significativo nas primeiras 48 horas do protocolo em relação ao momento 96 horas ($p = 0,006$), com tendência de menor relação volume/massa no grupo 96, quando comparado ao grupo controle.

A tensão gerada na parede miocárdica é diretamente proporcional ao produto da pressão intracavitária do VD pela relação volume/massa do VD[23]. A Figura 8 mostra a interpretação gráfica da tensão de parede do VD, durante o período de sobrecarga sistólica (manguito insuflado); ela mostrou-se significativamente elevada no grupo 48 horas, quando comparado ao grupo 24 horas ($p = 0,003$). A partir de então, acompanhando a adaptação ventricular, apresentou uma redução progressiva, atingindo valores finais inferiores aos basais.

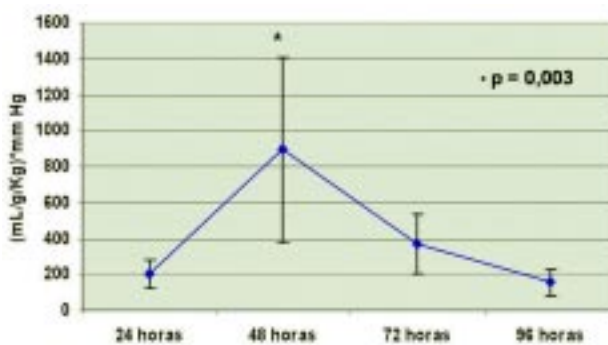


Fig. 8 - Gráfico da tensão de parede do VD ao longo do protocolo de sobrecarga sistólica intermitente. Valores ($\text{mmHg.ml.g}^{-1}.\text{Kg}^{-1}$) = média \pm desvio padrão; * $p = 0,003$

DISCUSSÃO

O presente estudo foi realizado para estabelecer, com a maior fidelidade possível, o ritmo de ganho diário da massa

ventricular submetida à sobrecarga sistólica intermitente e a magnitude de sua hipertrofia por meio da pesagem direta das massas musculares do miocárdio em grupos com diferentes tempos de sobrecarga intermitente do VD. Durante as 96 horas de sobrecarga sistólica intermitente do VD, ganho significativo de massa foi observado no final do protocolo, atingindo mais que o dobro do grupo controle (aumento de 104,7%). Este dado indica que o VD tem a capacidade de hipertrofiar rapidamente com apenas quatro períodos de 12 horas diárias de estímulo de sobrecarga sistólica. A pesagem das massas cardíacas reflete com mais consistência a evolução do processo hipertrófico, quando comparado às estimativas ecocardiográficas utilizadas em estudos como o de Boutin et al. [23].

Naquele estudo clínico de Boston, a respeito do preparo rápido do VE para a cirurgia de Jatene em dois estágios, a massa de VE atingiu o auge da hipertrofia em sete dias, com um aumento médio de 100%, com um ganho inicial significativo em 36 horas de sobrecarga sistólica contínua. A sobrecarga total maior nos protocolos contínuos, em relação aos intermitentes, resulta numa hipertrofia mais precoce e, em alguns estudos, mais acentuada. No entanto, conforme observado por Perrino et al. [24], o maior e mais precoce ganho de massa parece estar associado à maior disfunção miocárdica. A taxa de aumento de massa muscular de $0,08 \text{ g/h} \pm 0,04 \text{ g/h}$ do presente estudo foi ligeiramente superior aos valores encontrados pela avaliação ecocardiográfica do grupo de Boston no preparo rápido da cirurgia de Jatene ($0,06 \text{ g/h} \pm 0,04 \text{ g/h}$), apesar do menor tempo de sobrecarga sistólica e, conseqüentemente, menor gasto energético para o miocárdio [23]. Provavelmente, após a ativação dos genes precoces da hipertrofia, o mecanismo deste processo hipertrófico pode se desenvolver em condições mais favoráveis durante os períodos de descanso e transporte de oxigênio ideal.

Quanto à massa do septo interventricular, o ganho significativo de 37% observado com 96 horas de treinamento é corroborado pelos achados de estudos prévios em nosso laboratório [13], que também não evidenciaram alterações ecocardiográficas paralelas ao processo hipertrófico desta área da massa ventricular.

Parâmetros morfofuncionais

A capacidade do ventrículo subpulmonar, preparado para suportar a resistência vascular sistêmica durante o segundo estágio da cirurgia de Jatene, depende primariamente da pós-carga à qual será submetido no pós-operatório. Geralmente, a simples medida da massa ventricular não é suficiente para predizer se o ventrículo estaria apto à correção anatômica da TGA. Embora a

massa ventricular possa apresentar uma relação adequada para a superfície corpórea do paciente, o ventrículo treinado poderia ainda estar insuficientemente preparado para ser conectado à circulação sistêmica. A situação ideal seria antever a relação volume/massa a qual o ventrículo seria submetido no pós-operatório da cirurgia de Jatene para utilizá-la como índice prognóstico de sucesso do ventrículo treinado.

No presente estudo, a relação volume/massa do VD apresentou aumento máximo nas primeiras 48 horas de sobrecarga intermitente, com recuperação plena no final do protocolo, momento este indicativo de uma condição favorável para suportar a pós-carga da circulação sistêmica. A melhora desta relação do VD contrasta com os achados dos estudos clínicos do preparo rápido de Boston, que observaram aumento progressivo deste parâmetro, alcançando o máximo num período de sete a dez dias, caracterizando a dilatação ventricular progressiva observada até o momento da cirurgia de Jatene [23]. A normalização da dilatação do VD do presente estudo, associada ao seu significativo ganho de massa, pode ser atribuída ao padrão de intermitência do estímulo hipertrófico.

A tensão de parede do VD também foi analisada neste estudo, por ser considerada o melhor parâmetro da pós-carga submetida ao ventrículo por meio da bandagem e, paralelamente, do gasto energético dispendido pelo ventrículo num determinado momento. Embora tenhamos observado que os gradientes VD-TP induzidos tenham sido progressivamente maiores ao longo do tempo, assim como a relação das pressões VD/VE, os valores da tensão de parede não obedeceram esta tendência. Observamos um pico deste parâmetro no momento 48 horas, quando o VD apresentou pressão intracavitária elevada, com dilatação importante, porém sem ganho de massa significativo.

Posteriormente, foi observada redução progressiva nos momentos seguintes, devido ao ganho significativo de massa do VD. Foi claramente demonstrado que a tensão de parede do VD é máxima nos momentos iniciais de sobrecarga, com redução progressiva à medida da adaptação ventricular, por meio da hipertrofia muscular e redução do volume diastólico final do VD. O coração mais hipertrofiado, ou seja, o músculo mais condicionado, “sofreria” menos com a pós-carga induzida.

Em relação ao conteúdo de água do miocárdio, os quatro períodos de sobrecarga sistólica intermitente promoveram hipertrofia significativa do VD e septo do grupo 96 horas, não acompanhada de edema miocárdico. Provavelmente, este aumento do peso das massas cardíacas referidas foi decorrente de síntese protéica aumentada, pois não houve diferença significante no

conteúdo de água do miocárdio do VD e do septo entre o grupo 96 horas e o grupo controle.

Parâmetros ecocardiográficos

A sobrecarga sistólica intermitente imposta pela bandagem do TP permitiu uma hipertrofia rápida do VD, de modo que a espessura da sua parede livre suplantou as espessuras das paredes septal e do VE a partir de 72 horas do protocolo. Paradoxalmente, as espessuras septais não apresentaram hipertrofia detectável pelo ecocardiograma, ao longo do protocolo, o que diverge com o aumento significativo da pesagem dos septos do grupo 96 horas. Talvez, esta divergência possa ser explicada pelo maior teor de proteína e densidade muscular desta parede, ainda sem o proporcional aumento macroscópico visível ao ecocardiograma.

A queda da fração de ejeção e o aumento paralelo do volume diastólico final do VD ocorridos 24 horas após a sobrecarga sistólica intermitente do VD, observada principalmente nos grupos 48 e 72 horas, não foi acompanhada de queda significativa da pressão arterial sistêmica. No protocolo de preparo rápido do grupo de Boston com bandagem fixa e contínua do TP, a disfunção ventricular foi mais precoce e a recuperação mais tardia (12 horas e 84 horas respectivamente) [23]. Este fato poderia ser explicado pela disfunção diastólica do VD, com sua função contrátil pouco afetada, conforme sugerido por Gaynor et al. [25]. Estes autores sugerem mecanismos compensatórios na complacência atrial para prevenir alterações hemodinâmicas sistêmicas.

No presente estudo, a recuperação da fração de ejeção e do volume diastólico final do VD nos momentos subsequentes provavelmente está relacionada aos quatro intervalos 12 horas de descanso entre os períodos de sobrecarga sistólica, que favoreceram remodelamento e hipertrofia miocárdica do VD “mais saudável”. Talvez os períodos de descanso intermitente ao longo do protocolo possam otimizar o fluxo coronariano subendocárdico e, conseqüentemente, maior aporte de substratos para o processo hipertrófico do miocárdio, limitando assim a gravidade de uma sobrecarga sistólica contínua imposta ao VD. Esta melhora do desempenho do VD contrasta com os achados de Leeuwenburgh et al. [26], que demonstraram queda no débito cardíaco em protocolo de bandagem crônica do tronco pulmonar em ovelhas jovens, apesar do aumento da contratilidade do VD. Os autores concluíram que a bandagem crônica do VD promove um aumento do tempo de relaxamento do VD e diminuição da complacência diastólica, ambos indicativos de disfunção diastólica do VD.

Implicações clínicas

Foi claramente demonstrado neste estudo que a

sobrecarga sistólica intermitente do VD promoveu um ganho significativo da sua massa muscular, sem prejuízo da função contrátil. No entanto, este tipo de protocolo ainda não foi aplicado clinicamente na cirurgia de Jatene em dois estágios. Não se sabe ainda se esta forma de preparo ventricular, embora proporcione hipertrofia significativa do VD, seria eficaz em preparar o ventrículo para a correção anatômica, com o grau de sobrecarga e tempo propostos.

Avaliando alguns aspectos que são comumente considerados como critérios de preparo ventricular eficaz, a sobrecarga sistólica deste protocolo seria suficiente e adequada para o preparo ventricular, devido aos seguintes fatos:

- Com 24 horas de sobrecarga sistólica intermitente, o VD já tolerava uma relação pressórica maior que 0,75 em relação ao ventrículo sistêmico;
- Com 72 horas, a espessura do VD já havia alcançado os valores do ventrículo sistêmico;
- A função ventricular e a dilatação do VD também já estavam idealmente recuperadas com 72 horas;
- No entanto, o ganho de massa ventricular demonstrou significância somente com 96 horas;
- Com 96 horas, a relação volume/massa do VD apresentou uma tendência a valores inferiores ao grupo controle.

Limitações do estudo

Considerando as limitações de inferências clínicas a partir de observações de um estudo experimental, não podemos afirmar que o comportamento do coração humano com TGA seria exatamente o mesmo observado em nosso experimento. Neste estudo, o ventrículo subpulmonar avaliado foi o VD e não o VE, como ocorre na TGA. Por outro lado, os experimentos com bandagem aórtica em animais cursam com taxas de mortalidade entre 30%-50%. Além do mais, a bandagem aórtica submeteria o sistema coronariano a altas pressões o que, certamente, traria repercussões diversas. Esta abordagem experimental também não corresponderia à realidade, já que, na TGA, o VE está conectado à artéria pulmonar.

No caso de pacientes adultos com TCCGA, também não podemos afirmar que o comportamento adaptativo do coração seria o mesmo, o que limitaria nossas inferências sobre o preparo do ventrículo subpulmonar deste universo de pacientes para a cirurgia de Jatene em dois estágios. Estudos com animais adultos e o emprego da biologia molecular para análise de marcadores do processo hipertrófico certamente seriam esclarecedores e agregariam conhecimentos que possibilitariam um melhor entendimento do processo hipertrófico ventricular em busca do treinamento ideal.

CONCLUSÕES

Este estudo demonstrou que os quatro períodos de sobrecarga sistólica intermitente promoveram hipertrofia significativa do VD e septo do grupo 96 horas, não acompanhada de edema miocárdico. Portanto, este padrão intermitente de estímulo de hipertrofia poderia abreviar o preparo ventricular em torno de 96 horas para pacientes com TGA além do período neonatal.

AGRADECIMENTOS

Os autores agradecem o valioso apoio prestado pela indústria SILIMED Silicone e Instrumental Médico-Cirúrgico e Hospitalar Ltda., especialmente aos diretores Margaret Figueiredo e Antoine Robert e à Gerência de Pesquisa e Desenvolvimento, representada por Ana Soares e André Esteves, os quais permitiram a concretização do nosso protótipo de bandagem ajustável do tronco pulmonar.

REFERÊNCIAS

1. Jatene AD, Fontes VF, Paulista PP, Souza LC, Neger F, Galantier M, et al. Successful anatomic correction of transposition of the great vessels. A preliminary report. *Arq Bras Cardiol.* 1975; 28(4):461-4.
2. Devaney EJ, Charpie JR, Ohye RG, Bove EL. Combined arterial switch and Senning operation for congenitally corrected transposition of the great arteries: patient selection and intermediate results. *J Thorac Cardiovasc Surg.* 2003;125(3):500-7.
3. Graham Jr TP, Markham L, Parra DA, Bichell D. Congenitally corrected transposition of the great arteries: an update. *Curr Treat Options Cardiovasc Med.* 2007;9(5):407-13.
4. Yacoub MH, Radley-Smith R, Maclaurin R. Two-stage operation for anatomical correction of transposition of the great arteries with intact interventricular septum. *Lancet.* 1977;1(8025):1275-8.
5. Robertson MA, Penkoske PA, Duncan NF. Right pulmonary artery obstruction after pulmonary artery banding. *Ann Thorac Surg.* 1991;51(1):73-5.
6. Jonas RA, Giglia TM, Sanders SP, Wernovsky G, Nadal-Ginard B, Mayer JE Jr, et al. Rapid, two-stage arterial switch for transposition of the great arteries and intact ventricular septum beyond the neonatal period. *Circulation.* 1989;80(3 Pt 1):1203-8.
7. Boutin C, Wernovsky G, Sanders SP, Jonas RA, Castaneda AR, Colan SD. Rapid two-stage arterial switch operation. Evaluation of left ventricular systolic mechanics late after in acute pressure overload stimulus in infancy. *Circulation.* 1994;90(3):1294-303.
8. Bishop SP, Melsen LR. Myocardial necrosis, fibrosis, and DNA synthesis in experimental cardiac hypertrophy induced by sudden pressure overload. *Circ Res.* 1976;39(2):238-45.
9. Zimmer HG, Ibel H, Gerlach E. Significance of the hexose monophosphate shunt in experimentally induced cardiac hypertrophy. *Basic Res Cardiol.* 1980;75(1):207-13.
10. Weber KT, Janicki JS, Pick R, Abrahams C, Shroff SG, Bashey RI, et al. Collagen in the hypertrophied, pressure-overloaded myocardium. *Circulation.* 1987;75(1 Pt 2):140-7.
11. Takahashi Y, Nakano S, Shimazaki Y, Kadoba K, Taniguchi K, Sano T, et al. Echocardiographic comparison of postoperative left ventricular contractile state between one- and two-stage arterial switch operation for simple transposition of the great arteries. *Circulation.* 1991;84(5 Suppl):III180-6.
12. Le Bret E, Lupoglazoff JM, Borenstein N, Fromont G, Laborde F, Bachet J, et al. Cardiac "fitness" training: an experimental comparative study of three methods of pulmonary artery banding for ventricular training. *Ann Thorac Surg.* 2005;79(1):198-203.
13. Assad RS, Rodriguez MQ, Abduch MC, Valente AS, Andrade JL, Krieger JE, et al. Bandagem ajustável do tronco pulmonar: comparação de dois métodos de hipertrofia aguda do ventrículo subpulmonar. *Rev Bras Cir Cardiovasc.* 2006;21(4):418-28.
14. Dias CA, Assad RS, Caneo LF, Abduch MCD, Aiello VD, Dias AR, et al. Modelo experimental de bandagem ajustável do tronco pulmonar para preparo rápido do ventrículo. *Rev Bras Cir Cardiovasc.* 2000;15(4):328-37.
15. Dias CA, Assad RS, Caneo LF, Abduch MC, Aiello VD, Dias AR, et al. Reversible pulmonary trunk banding. II: An experimental model for rapid pulmonary ventricular hypertrophy. *J Thorac Cardiovasc Surg.* 2002;124(5):999-1006.
16. Câneo LF, Dias CA, Assad RS, Abduch MCD, Aiello VD, Moreira LFP, et al. Preparo do ventrículo subpulmonar através de dois diferentes modelos ajustáveis de bandagem do tronco pulmonar: estudo experimental. *Rev Bras Cir Cardiovasc.* 2001;16(1):35-48.
17. Muraoka R, Yokota M, Aoshima M, Nomoto S, Kyoku I, Kobayashi A, et al. Extrathoracically adjustable pulmonary artery banding. *J Thorac Cardiovasc Surg.* 1983;86(4):582-6.

18. Higashidate M, Beppu T, Imai Y, Kurosawa H. Percutaneously adjustable pulmonary artery band. An experimental study. *J Thorac Cardiovasc Surg.* 1989;97(6):864-9.
19. Ahmadi A, Rein J, Hellberg K, Bastanier C. Percutaneously adjustable pulmonary artery band. *Ann Thorac Surg.* 1995;60(6 Suppl):S520-2.
20. Pontes SC Jr, Assef JE, Barretto RB, Chacur P, Moreira DA, S Nina VJ, et al. Estimation of right ventricular mass by two-dimensional echocardiography. *J Am Soc Echocardiogr.* 2005;18(5):427-34.
21. Fulton RM, Hutchinson EC, Jones AM. Ventricular weight in cardiac hypertrophy. *Br Heart J.* 1952;14(3):413-20.
22. Bishop SP, Cole CR. Production of externally controlled progressive pulmonis stenosis in the dog. *J Appl Physiol.* 1969;26(5):659-63.
23. Boutin C, Jonas RA, Sanders SP, Wernovsky G, Mone SM, Colan SD. Rapid two-stage arterial switch operation. Acquisition of left ventricular mass after pulmonary artery banding in infants with transposition of the great arteries. *Circulation.* 1994;90(3):1304-09.
24. Perrino C, Naga Prasad SV, Mao L, Noma T, Yan Z, Kim HS, et al. Intermittent pressure overload triggers hypertrophy-independent cardiac dysfunction and vascular rarefaction. *J Clin Invest.* 2006;116(6):1547-60.
25. Gaynor SL, Maniar HS, Bloch JB, Steendijk P, Moon MR. Right atrial and ventricular adaptation to chronic right ventricular pressure overload. *Circulation* 2005;112(9 suppl):I212- 8.
26. Leeuwenburgh BP, Steendijk P, Helbing WA, Baan J. Indexes of diastolic RV function: load dependence and changes after chronic RV pressure overload in lambs. *Am J Physiol Heart Circ Physiol.* 2002;282(4):H1350-8.