

Anel vascular associado a divertículo de Kommerell: relato de caso

Vascular ring related to Kommerell diverticula: case report

Décio Cavalet Soares ABUCHAIM¹, Martin BURGER², Silvana Agnoletto BERWANGER², Djalma Luis FARACO³

RBCCV 44205-913

Resumo

Relato do tratamento cirúrgico de anel vascular (arco aórtico à direita e origem anômala de artéria subclávia esquerda) relacionado a divertículo de Kommerell, com realização de secção de ligamento arterial, rafia de divertículo e reimplante de artéria subclávia esquerda em carótida ipsilateral, por torcotomia esquerda, em uma paciente de 13 anos.

Descritores: Aorta torácica, anormalidades. Artéria subclávia, anormalidades. Aortopatias, cirurgia.

Abstract

Report of a surgical treatment of the vascular ring (right aortic arch and the anomalous origin of the left subclavian artery) related with Kommerell diverticula with the section of the ligamentum arteriosum (ductus arteriosus), suture of the Kommerell diverticula, and reimplantation of left subclavian artery in the ipsilateral carotid artery through left thoracotomy in a 13-year-old female.

Descriptors: Aorta, thoracic, abnormalities. Subclavian artery, abnormalities. Aortic diseases, surgery.

1. Mestre em Clínica Cirúrgica pela UFPR; cirurgião cardiovascular; supervisor do Centro Cirúrgico do Hospital Santa Catarina – Blumenau, SC.

2. Cirurgião cardiovascular do Hospital Santa Catarina – Blumenau, SC.

3. Mestre em Clínica Cirúrgica pela UFPR; cirurgião cardiovascular; Chefe do Serviço de Cirurgia Cardiovascular Hospital Santa Catarina – Blumenau, SC.

Trabalho realizado no Hospital Santa Catarina, Blumenau, SC.

Endereço para correspondência: Décio Cavalet-Soares Abuchaim
Rua Amazonas, 301 – Blumenau, SC - CEP 89020-900.
E-mail: decioabu@terra.com.br

Artigo recebido em 20 de abril de 2007
Artigo aprovado em 20 de julho de 2007

INTRODUÇÃO

O divertículo de Kommerell é uma condição rara que ocorre com arco aórtico à esquerda (AAE) e à origem anômala de artéria subclávia direita (ASD) (0,5%-2,0%) ou arco aórtico à direita (AAD), com origem anômala de artéria subclávia esquerda (ASE) (0,05%-0,1%) [1]. A causa da origem anômala da artéria subclávia pode ser a regressão anormal do quarto arco aórtico primitivo, durante o desenvolvimento embriológico. O quarto arco aórtico esquerdo persiste como arco aórtico e o quarto arco aórtico direito permanece como a ASD e artéria inominada [2].

AAD com ligamento arterioso para a aorta descendente é um dos dois anéis vasculares que causam compressão traqueoesofágica e, geralmente, as crianças apresentam sintomas de estridor e disfagia mais tardiamente que nos casos de duplo arco aórtico.

Um aneurisma no divertículo pode se desenvolver mesmo com secção do ligamento arterioso [1], o procedimento usualmente realizado.

RELATO DO CASO

Paciente de 13 anos, sexo feminino, com cornagem e disfagia há 5 anos, progressiva, atualmente para alimentos pastosos. Relatava perda de peso nos últimos meses, não mensurada.

Observou-se, em radiografia de tórax, o arco aórtico à direita (Figura 1), ao esofagograma, compressão extrínseca, sugerindo anel vascular. A angiotomografia revelava arco aórtico à direita, com origem anômala de artéria subclávia esquerda em divertículo de Kommerell (Figura 2).

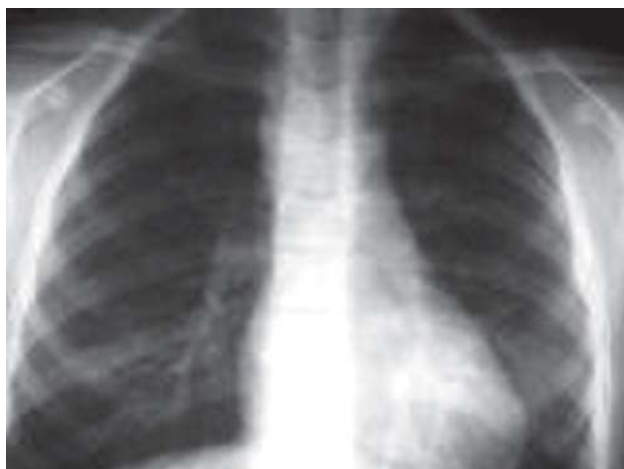

Fig. 1 – Radiografia de tórax em PA, revelando arco aórtico à direita

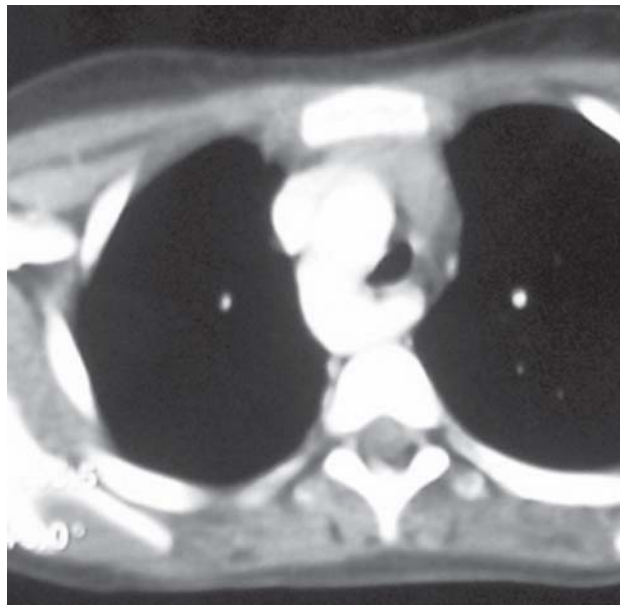


Fig. 2 - Tomografia de tórax, exibindo divertículo de Kommerell

A paciente foi submetida a toracotomia esquerda, abertura de pleura e exposição de aorta pela retração do pulmão. Após identificação dos elementos anatômicos, realizada secção de ligamento arterioso, rafia de divertículo de Kommerell (Figura 3), secção e reimplante de artéria subclávia esquerda em carótida esquerda (Figura 4). Em seguida, foi realizada liberação completa de aderências sobre traquéia e esôfago. A pleura foi deixada aberta, com dreno tubular em posição usual.

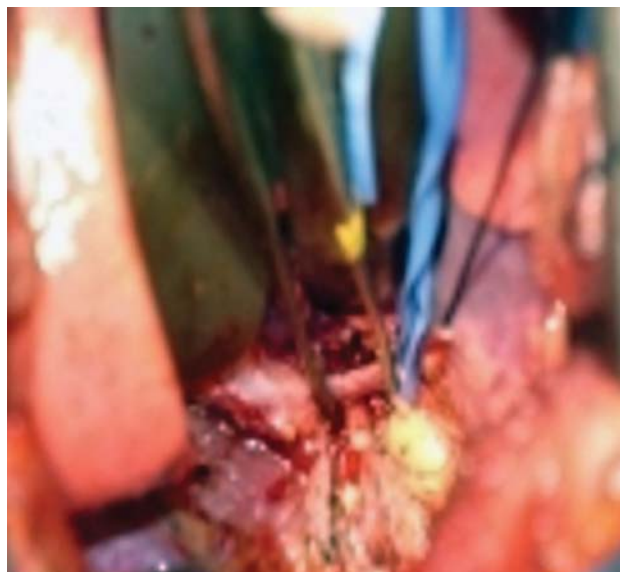


Fig. 3 - Divertículo de Kommerel dissecado com ligamento arterioso

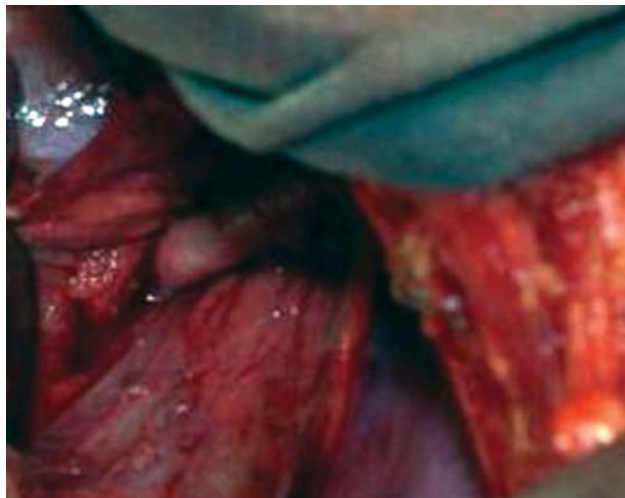


Fig. 4 - Anastomose término-lateral entre artéria carótida esquerda e artéria subclávia esquerda

Não houve intercorrências e a paciente foi transferida para enfermaria no dia subsequente, já sem o dreno. No quinto dia pós-operatório, recebeu alta para casa, ingerindo alimentos sólidos, voz normal e ausência de diferencial de pressão arterial entre membros superiores.

DISCUSSÃO

O divertículo de Kommerell é uma estrutura vascular importante, que por dilatação causa sintomas de disfagia, dispnéia, estridor, dor torácica, enfisema e pneumonia [2]. Raramente, a ASE pode se originar deste divertículo, causando ausência de pulso com a posição supina do braço [4]. Pelas recorrências de sintomas após a simples secção do ligamento arterioso, sugere-se que todos sejam corrigidos e recebam reimplante primário da artéria subclávia [2,3], sempre que apresentem diâmetro superior a 50 mm [2].

O diagnóstico de anel vascular é sugerido por esofagograma baritado, demonstrando compressão extrínseca, porém sempre deve ser realizada angiotomografia ou angioressonância de tórax, definindo a anatomia. A broncoscopia e endoscopia digestiva podem ser necessárias no transoperatório para confirmar o resultado cirúrgico [3].

A toracotomia póstero-lateral esquerda permite um bom acesso às estruturas, possibilitando a correção completa e, principalmente, o reimplante da ASE, evitando a isquemia do membro superior [3] e síndrome do roubo da artéria subclávia [2]. A pleura não deve ser fechada, pois a sua cicatrização pode novamente causar compressão esofágica [1]. Na presença de aneurisma de divertículo, recomenda-se a troca da aorta descendente com a reconstrução *in situ* da artéria subclávia anômala, por toracotomia esquerda ou direita, conforme o lado do arco aórtico. A exposição, por toracotomia mediana, da face póstero-medial do arco aórtico e proximal da aorta descendente é difícil [2]. A complicação cirúrgica mais freqüente é o quilotórax, recomendando-se sempre a dissecação próxima ao divertículo [1].

CONCLUSÃO

A secção do ligamento arterioso, secção e reimplante de artéria subclávia esquerda em artéria carótida esquerda e reparo de divertículo de Kommerell, apesar de ser um procedimento mais complexo do que o habitualmente proposto (secção de ligamento arterioso), tem resultado satisfatório e pode prevenir a recidiva de sintomas por compressão extrínseca.

REFERÊNCIAS

1. Backer CL, Hillman N, Mavroudis C, Holinger LD. Resection of Kommerell's diverticulum and left subclavian artery transfer for recurrent symptoms after vascular ring division. *Eur J Cardiothorac Surg.* 2002;22(1):64-9.
2. Ota T, Okada K, Takanashi S, Yamamoto S, Okita Y. Surgical treatment for Kommerell's diverticulum. *J Thorac Cardiovasc Surg.* 2006;131(3):574-8.
3. Backer CL, Mavroudis C, Rigsby CK, Holinger LD. Trends in vascular ring surgery. *J Thorac Cardiovasc Surg.* 2005;129(6):1339-47.
4. Komiyama M, Yasui T. Left subclavian artery originating from Kommerell diverticulum in the left aortic arch. *J Thorac Cardiovasc Surg.* 2006;132(6):1477.