

Malformação ílio-femoral

Iliofemoral arterial malformation

Mangala M. PAI¹, Latha V. PRABHU², PRAKASH³, Varsha NAYAK⁴

RBCCV 44205-857

Resumo

Durante uma dissecação de rotina realizada em um cadáver do sexo masculino com 65 anos de idade foi constatada malformação arterial iliofemoral. A aorta abdominal estava consideravelmente deslocada lateralmente e também bifurcava em nível mais alto. A artéria ilíaca comum dividia-se uma vértebra acima do nível normal e a artéria femoral dava origem à artéria femoral profunda aproximadamente 1,2 cm abaixo do ligamento inguinal, o que é consideravelmente proximal ao seu nível normal. Aqui nós apresentamos uma breve revisão de literatura e base embriológica dessas anomalias.

Descritores: Artérias, anormalidades. Aorta abdominal. Artéria ilíaca. Artéria femoral.

Abstract

During routine dissection, an iliofemoral arterial malformation was noticed in a 65 year old male cadaver. The abdominal aorta was considerably laterally displaced and also bifurcated higher up. The common iliac artery divided one vertebral level higher and the femoral artery gave origin to the profunda femoris artery about 1.2 cm below the inguinal ligament, which is considerably proximal to its usual level of origin. A brief review of literature and embryological basis of the anomalies are discussed.

Descriptors: Arteries, abnormalities. Abdominal aorta. Iliac artery. Femoral artery.

- 1 – Professor-assistente
2 – Professor
3 – Professor-assistente
4 – Orientador

Trabalho realizado no Kasturba Medical College, Mangalore, Índia.

Endereço para correspondência:
Dr. Mangala M. Pai, Department of Anatomy, Center for Basic Sciences, Kasturba Medical College, Bejai, Mangalore- 575004, Karnataka, Índia.
E-mail: drmpai@gmail.com

Artigo recebido em outubro de 2006
Artigo aprovado em novembro de 2006

INTRODUÇÃO

A aorta abdominal inicia-se no hiato aórtico médio do diafragma, descendo anteriormente à vértebra lombar para terminar ao nível da quarta vértebra lombar, um pouco à esquerda da linha média, dividindo-se para formar as artérias ilíacas comuns direita e esquerda. Gray relata que em três quartos dos casos a aorta bifurca-se ou na quarta vértebra lombar, ou na fibrocartilagem entre essa e a quinta vértebra; a bifurcação sendo, em um caso de cada nove, abaixo, e em um caso de cada 11, acima deste ponto [1]. As artérias ilíacas comuns divergem no seu trajeto descendente e dividem-se em artérias ilíacas internas e externas próximas ao nível do disco intervertebral lombossacral, antes da junção sacroilíaca. O ponto de divisão está sujeito a grande variedade [2].

As artérias ilíacas externas são maiores do que as internas e se estendem da bifurcação ilíaca comum até o ponto médio-inguinal, adentram na coxa posteriormente ao ligamento inguinal onde se tornam as artérias femorais. Além de pequenas ramificações musculares para os psoas, a artéria não tem ramificações até as artérias epigástricas inferior e ilíaca circunflexa profunda surgirem próximo a sua terminação. Aproximadamente um centímetro distal ao ligamento inguinal, as artérias ilíaca circunflexa superficial, epigástrica superficial e pudenda superficial externa se formam da artéria femoral. A artéria femoral profunda [AFP] é um grande ramo emergindo lateralmente da femoral em aproximadamente 3,5 cm distal ao ligamento inguinal. Sua origem é algumas vezes medial, ou raramente posterior na artéria femoral; no caso do primeiro, ele pode cruzar anteriormente à veia femoral e então passar em sentido contrário em volta de seu lado medial [1] (Figura 1).

Em 430 disseções, Quain descobriu que a distância do ligamento inguinal até a origem da profunda estava entre 2,5 e 5,1 cm em 68%; dessas, a distância era entre 2,5 e 3,8 cm em 42,6%. Essa distância era menor do que 2,5cm em 24,6% das coxas e mais do que 5,1cm em apenas 7,4% [3]. Aqui nós descrevemos um caso raro de origen precoce da ilíaca comum, ilíaca externa e interna e AFP associada com outras variações arteriais.

RELATO DO CASO

Durante disseção de rotina, uma forma de artéria anormal foi observada em um cadáver do sexo masculino com 65 anos. A aorta abdominal estava consideravelmente deslocada lateralmente e também bifurcada nas artérias ilíacas comuns num nível mais alto, perto da vértebra L3. A artéria ilíaca comum direita seguiu um padrão similar e terminou nas artérias ilíacas, interna e externa no nível da vértebra L4. A artéria ilíaca externa direita deu origem as

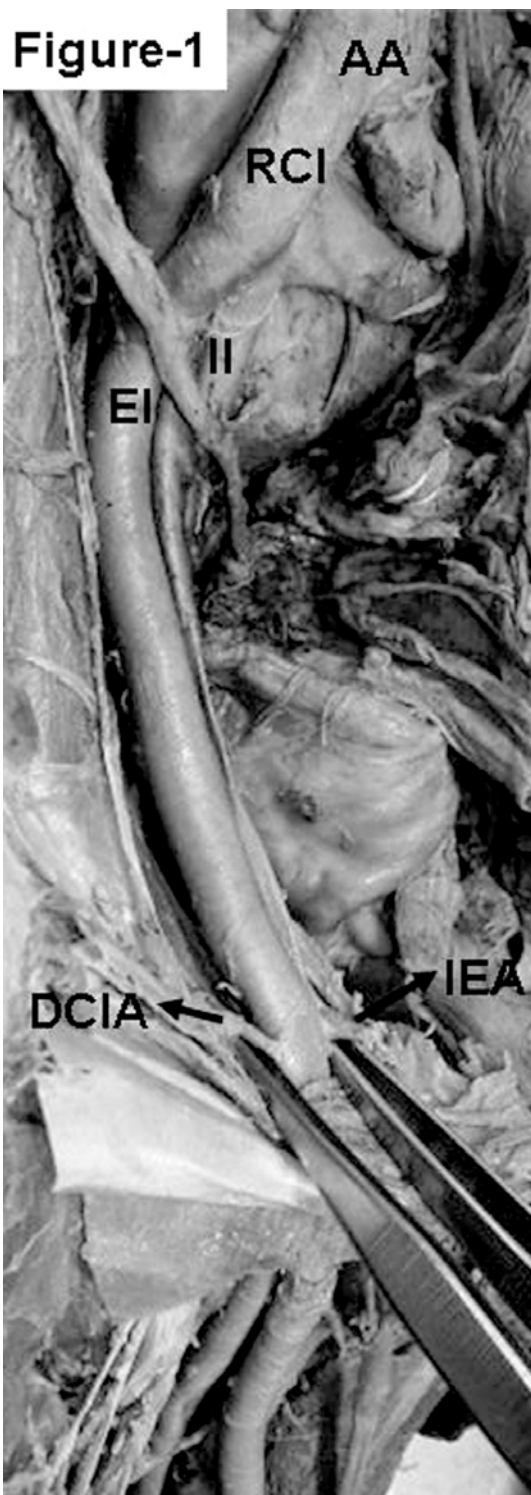

Fig. 1 – Fotografia da região pélvica. A aorta abdominal (AA) é vista dividindo no nível superior, assim como também a artéria ilíaca comum direita (ICD). Os ramos terminais da artéria ilíaca externa (IE), isto é, a artéria epigástrica inferior (AEI) e artéria ilíaca profunda circunflexa (AICP) podem ser vistos. II é a artéria ilíaca interna.

suas ramificações normais e continuou como artéria femoral além do ligamento inguinal. A AFP originou como a primeira ramificação da artéria femoral quase 1,2cm abaixo do ligamento inguinal. As artérias femorais circunflexas mediais e laterais ramificaram da AFP de maneira usual mas estavam muito tortuosas.

Um ramo fino foi formado da artéria femoral distal para a AFP de seu aspecto anteromedial o qual dividiu em três ramos; as artérias epigástricas superficial, a superficial e artérias pudendas externas profundas. A artéria circunflexa superficial estava claramente ausente. Os outros ramos da artéria femoral e AFP estavam normais. A artéria femoral e a veia femoral profunda estavam de acordo com a normalidade.

DISCUSSÃO

Anomalias interessantes na origem e curso das artérias principais dos membros inferiores têm recebido grande atenção dos anatomistas e cirurgiões [4]. Elas resultam normalmente de anormalidades embriológicas da rede arterial no membro inferior. O desenvolvimento embriológico do plexo vascular do membro inferior é baseado na seleção incomum de canais, alguns dos quais evoluem enquanto outros se atrofiam e desaparecem, estabelecendo, deste modo, o padrão final. Antes das artérias pélvicas e femorais surgirem como vasos sanguíneos independentes da rete pelvicum e rete femorale respectivamente, a corrente sanguínea destinou para este território fazer uma escolha imprevista de canais de fornecimento [5,6].

Em quase 80 % dos casos a aorta bifurca 1,25 cm acima ou abaixo do nível da crista íliaca, mais freqüentemente abaixo do que acima [2]. Neste caso, a aorta bifurcou ao nível da vértebra L3 a qual se encontra acima do plano supracristal. Em dois terços dos casos, a divisão de artérias íliacas comuns estava entre a última vértebra lombar e a borda superior do sacro; sendo acima daquele ponto em somente um caso em cada oito, e abaixo disso em um caso em cada seis [2]. O nível de divisão de artéria íliaca comum estava em L4, uma vértebra mais acima do que o seu nível de terminação normal. A origem da AFP também estava mais acima, 1,2 cm abaixo do ligamento inguinal. Os dados de Quian mostram que a origem da AFP é 0-1,3 cm abaixo do ligamento inguinal em 13 casos e 1,3-2,5 cm abaixo em 86 casos [3] (Figura2).

Isto mostra que apenas em 3% dos casos a AFP tem uma origem muito alta. O conhecimento do local de origem da artéria profunda ajuda evitar formação de fistulas arteriovenosas femorais iatrogênicas enquanto se realiza a punção da artéria femoral [7]. Além disso, o local preferido da ligação da artéria femoral é proximal a origem da femoral profunda para garantir vascularização da extremidade inferior via anastomoses do complexo das femorais profundas com os ramos da artéria poplítea.

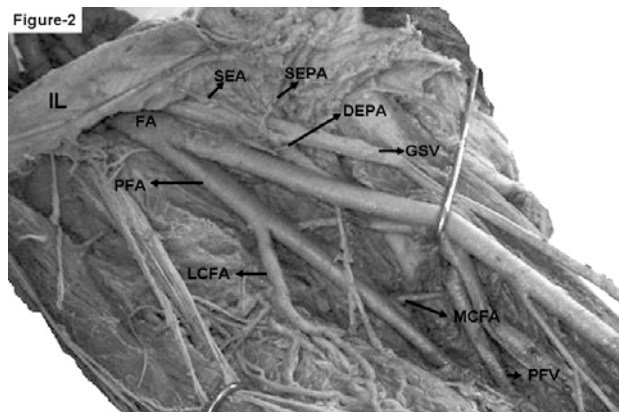


Fig. 2 – A fotografia da extremidade inferior direita. A artéria femoral (AF) dando origem a artéria femoral profunda (AFP) 1,2 cm abaixo do ligamento inguinal (LI). São marcados os outros ramos da AF; isto é a artéria epigástrica superficial (AES), artéria pudenda externa superficial (APES) e artéria pudenda externa profunda (APEP). A APEP dirige-se para a grande veia safena magna (VSM). As artérias femorais circunflexas laterais e mediais são tortuosas (AFCL) e (AFCM). A veia femoral profunda (VFP) drena na veia femoral no nível normal.

A arteriografia ainda é o meio principal de investigação das doenças arteriais oclusivas periféricas. Arteriografias periféricas são usadas para diagnóstico de doenças vasculares, demonstração da vascularização de doenças malignas e para identificar doenças inerentes ao sistema arterial [7]. A femoral e AFP são usadas por várias técnicas de imagem. Em vista da expansão de âmbito da radiologia intervencionista este relato do caso com variação arterial múltipla ganha importância.

A presença inesperada de vasos variantes pode se tornar um problema de grande preocupação para ortopedistas, urologistas, ginecologistas e cirurgiões gerais, que podem realizar procedimentos cirúrgicos nesta área.

REFERÊNCIAS

1. Annister LH, Berry MM, Collins P. Gray's anatomy. In: Cardiovascular system. 38th ed. London: Churchill Livingstone;1995. p.1558-68.

-
2. Gray H. Anatomy of the human body. The common iliac arteries. Accessed on August 25, 2006. Disponível em: <http://www.bartleby.com/107/155.html>
 3. Bergman RA, Thompson SA, Afifi AK, Saadeh FA. Compendium of human anatomic variation: catalog, atlas and world literature. Baltimore:Urban & Schwarzenberg;1988.
 4. Sarikcioglu L, Sindel M. Multiple vessel variation in the retropubic region. Folia Morphol. 2002;61(1):43-5.
 5. Bilgic S, Sahin B. Rare arterial variation: a common trunk from the external iliac artery for the obturator, inferior epigastric and profunda femoris arteries. Surg Radiol Anat. 1997;19(1):45-7.
 6. Sanudo JR, Roig M, Rodriguez A, Ferreira B, Domenech JM. Rare origin of the obturator, inferior epigastric and medial circumflex femoral arteries from a common trunk. J Anat. 1993;183(Pt 1):161-3.
 7. Dixit DP, Mehta LA, Kothari ML. Variations in the origin and course of profunda femoris. J Anat Soc India. 2001;50(1):6-7.

NOTA DO EDITOR

O presente artigo é anatômico e trata de uma anomalia rara. Estamos publicando na RBCCV em virtude do acesso femoro-ilíaco ser importante em casos de cirurgia cardíaca e na introdução de próteses endovasculares. Conhecer as variações anatômicas é importante para os cirurgões cardiovasculares.