

Retalho de pericárdio pediculado vascularizado autógeno para aortoplastia e correção da coarctação simples de aorta torácica, ou associada à hipoplasia, atresia ou interrupção do arco aórtico

Pediculated autologous vascularized pericardial flap aortoplasty for correction of simple aortic coarctation or associated with hypoplasia, atresia or interruption of aortic arch

Paulo RODRIGUES DA SILVA

RBCCV 44205-854

Resumo

Objetivo: Dezoito anos atrás, dois jovens pacientes, do sexo masculino, com 8 meses e 13 anos de vida, ambos com coarctação da aorta torácica associada à hipoplasia da aorta, entre a artéria subclávia esquerda e a área coarctada, foram submetidos à correção cirúrgica destas lesões por meio de uma nova e pioneira técnica cirúrgica desenvolvida por nós.

Método: A técnica consiste na secção do canal arterial e ressecção de todo tecido coarctado da aorta, seguida por uma aortoplastia, utilizando-se de um retalho longitudinal de pericárdio vascularizado autógeno, implantado desde a saída da artéria subclávia até 2,0 cm abaixo da área coarctectomizada. Em ambos os casos, a pressão arterial sistêmica e os pulsos arteriais dos membros superiores e inferiores ficaram normais, imediatamente após a cirurgia até os dias de hoje.

Resultados: Os exames clínicos e de medidas com Doppler mostraram, respectivamente, nenhum gradiente pressórico braço/perna, assim como, demonstraram fluxo sanguíneo arterial normal e não gradiente arterial pressórico através da área coarctectomizada. Ambos foram submetidos a rigorosas avaliações 18 anos após a cirurgia, incluindo cateterismo cardíaco e torácico aórtico, com aortografia, testes

ergométricos e angiotomografia computadorizada aórtica. Essas avaliações mostraram uma configuração aórtica normal, com diâmetros transversos normais, inclusive nas regiões acima e abaixo da área coarctectomizada. Não houve demonstração de qualquer forma de lesão degenerativa do retalho pericárdico pediculado implantado ao longo dos anos, assim como nenhuma identificação de lesão aneurismática, de sinais de lesão aterosclerótica no mesmo, ou de recoarctação. Mais importante, é que ficou evidente que o retalho pericárdico pediculado totalmente vascularizado, assim utilizado, é mantido vivo, e cresceu ao longo dos anos, tanto em seu diâmetro como em seu comprimento.

Conclusão: A técnica do emprego do retalho pericárdico pediculado, vascularizado e autógeno é a mais adequada e a mais completa em comparação com todas as outras técnicas cirúrgicas existentes para correção dos diferentes tipos de coarctação da aorta torácica, nas suas formas simples ou associadas a outras lesões aórticas. É indicada em todas as faixas etárias, inclusive em recém-natos.

Descritores: Coarctação aórtica, cirurgia. Aorta, cirurgia. Procedimentos cirúrgicos cardíacos.

Trabalho realizado no Hospital de Cardiologia de Laranjeiras e Hospital da Ordem 3ª de S. Francisco da Penitência – Rio de Janeiro, RJ - Brasil.

Endereço para correspondência:
Avenida Afrânio de Melo Franco, 20 apt. 202. Leblon – CEP 22.430-060. Rio de Janeiro -RJ.Tel e Fax: (021) 2274-6686.
E-mail: paulorod@unisys.com.br

Abstract

Objective: Eighteen years ago, two young male patients of 8 months and 13 years with aortic coarctation associated to aortic hypoplasia between the left subclavian artery and the aortic coarctated area, were submitted to surgical correction using a new world-pioneering surgical technique developed in our service.

Method: This technique consists of sectioning the patent ductus arteriosus, followed by resection of all the coarcted tissue in the aortic wall and aortoplasty correction by means of the lengthwise implantation of a pedicled autogenous pericardial flap. This flap is inserted into the thoracic aorta, from the root of the left subclavian artery to 2.0 cm below the coarctated area.

Results: For both patients, the blood pressure and arterial pulses of both arms and legs have been normal since the surgery until the present moment. Clinical examination and Doppler evaluation evidenced no pressure gradient between arms and legs, normal blood flow and no pressure gradient through the coarctated area. Both patients were submitted to

other evaluations 18 years after surgery, including cardiac and thoracic aortic catheterization followed by aortography. These evaluations demonstrated normal aortic configuration, with normal diameter, including the areas above and below the coarctated site. There was no evidence of any kind of degenerative lesions of the vascularized pericardial flap or re-coarctation of the lesion and no signs of aneurysms forming or the presence of atherosclerosis of the flap. Moreover, and very importantly, it was evident that the pedicled completely vascularized autologous pericardial flap had been kept alive and has grown in diameter as well as in length.

Conclusion: The surgical technique using a pedicled vascularized autologous pericardial flap is the most complete and adequate for the correction of the different types of simple or complex forms of thoracic aortic coarctation in all age groups, including newborn babies when compared to all the existing techniques.

Descriptors: Aorta, surgery. Aortic coarctation, surgery. Cardiac surgical procedures.

INTRODUÇÃO

A coarctação da aorta é, mais frequentemente, um estreitamento congênito da porção alta da aorta descendente, em local adjacente à conexão ou inserção do canal arterial ou do *ductus arteriosus*.

Já decorreram 61 anos desde que esta lesão foi pela primeira vez corrigida com sucesso, em 1945, por Crafoord e Nylin [1], e ainda não temos publicada a técnica cirúrgica ideal e adequada para correção da coarctação da aorta, em todas as suas formas e nas diversas faixas etárias em que se apresentam os pacientes (desde recém-natos). São várias as técnicas cirúrgicas existentes e publicadas no exterior e no Brasil para correção da coarctação da aorta (CoA) na sua forma simples, ou associada à hipoplasia, atresia ou interrupção (luminal) de trechos da aorta torácica [1-8].

Todas elas têm alguma limitação técnico-cirúrgica para o seu uso nas diversas circunstâncias anatomopatológicas existentes, assim como não são adequadas para corrigir completamente estas lesões, em todas as faixas etárias dos pacientes, a partir dos recém-natos.

Estas técnicas, quando utilizadas para corrigir a coarctação em neonatos, ou até o 1º ano de vida, levam à uma alta incidência de re-coarctação no pós-operatório imediato ou tardio ao longo do tempo, devido à falta de crescimento normal e fisiológico da região coartectomizada. Quando se usa material protético plástico ou biológico não-

autógeno, há formação de aneurismas na região contralateral onde se implantou tais materiais protéticos [9].

O uso da técnica descrita por Waldhausen [4], com utilização de um retalho pediculado da porção proximal da artéria subclávia esquerda como aortoplastia, ainda que seja a técnica que proporciona os melhores resultados cirúrgicos, a longo prazo pode levar a dois problemas importantes, quais sejam:

- a) Síndrome de roubo subclávia
- b) Hipodesenvolvimento do membro superior esquerdo, podendo, ainda que raramente, levar à isquemia grave e gangrena deste membro dos pacientes.

Face a estes problemas, desenvolvemos uma nova técnica cirúrgica abaixo apresentada, tendo em mente a necessidade de desenvolvermos uma “nova técnica cirúrgica” para correção da CoA simples ou complexa (associada à hipoplasia, à atresia ou à interrupção segmentar aórtica), que se aproximasse do que chamaríamos de “Técnica Cirúrgica Ideal” para correção destas lesões, observando-se as qualificações que se seguem:

- a) Que promovesse o total alívio da obstrução com ressecção completa de toda região coarctada;
- b) Que pudesse ser aplicada em qualquer faixa etária (inclusive em recém-natos);
- c) Que não sacrificasse qualquer área da árvore arterial (a artéria subclávia esquerda, por exemplo);
- d) Que não utilizasse qualquer material protético ou de tecido biológico estranho ao organismo;

- e) Que conseguisse corrigir todas as lesões aórticas associadas (hipoplasia, atresia ou interrupção aórtica);
- f) Que a zona coartectomizada, pós-coartectomia, preenchesse o potencial normal de crescimento pós-operatório;
- g) Que a técnica não deixasse nenhuma sutura transversal ou circunferencial na aorta;
- h) Fosse realizada com mínima extensão de dissecação da aorta;
- i) Que pudesse corrigir longos segmentos aórticos estenosados;
- j) Que a região operada não sofresse processo de re-coarctação, no pós-operatório imediato ou tardio, ao longo do tempo com o crescimento físico do paciente.

MÉTODO

Técnica cirúrgica

Com base em conhecimentos anatômicos e em experiência clínico-cirúrgica e experimental, expostas mais adiante, quando do item relativo à discussão do assunto e da nova técnica cirúrgica por nós desenvolvida, operamos inicialmente, há 18 anos, com total sucesso imediato e tardio, os dois pacientes já referidos. Nos utilizamos da ressecção da CoA com subsequente aortoplasia com o uso de “retalho de pericárdio pediculado autólogo vascularizado”. Ambos os pacientes tinham extensa hipoplasia aórtica da região istímica da aorta torácica.

1) As cirurgias foram realizadas através de toracotomia pósterio-lateral esquerda, com exposição da aorta torácica a partir da saída da artéria subclávia esquerda, do *ductus arteriosus*, da coarctação e da parte distal aórtica justa à mesma área coarctada.

2) Secção do *ductus* ou do canal arterial pérvio.

3) Excisão de todo tecido ductal que se estende à parede da aorta.

4) A excisão distal de todo tecido ductal na aorta deve ultrapassar, por medida de segurança, toda a área coarctada com possível tecido ductal, ou seja, deve ultrapassar distalmente dois centímetros da área de maior estrangulamento da lesão. Existe tecido ductal na parede da aorta que não é identificado a olho nu pelo cirurgião.

5) A incisão longitudinal na face anterior da aorta torácica deve vir do local de saída da artéria subclávia esquerda, até dois centímetros abaixo da anastomose término-terminal das bocas da incisão transversal aórtica.

A extremidade superior da incisão longitudinal junto à artéria subclávia esquerda deve terminar em uma incisão transversa em forma de T.

6) Medir-se o diâmetro da aorta (normal) abaixo da coarctação, assim como, acima da mesma, para se poder calcular a largura ideal do retalho longitudinal de pericárdio

pediculado, para que a boca anastomótica da aorta proximal a ser anastomosada fique do mesmo diâmetro da boca distal.

7) Medimos a extensão necessária do retalho pericárdico pediculado na incisão longitudinal aórtica, assim como, a extensão do mesmo “*in situ*”, para que, quando for desviado do saco pericárdico até a aorta, não fique o mesmo sob nenhuma tensão após completada a cirurgia.

8) O retalho é mobilizado em uma tira longitudinal, da região mais vascularizada do pericárdio, região esta contígua aos nervos frênicos, preservando-se os troncos arteriais e seus ramos que nutrem o mesmo retalho pericárdico. Estes vasos arteriais que vascularizam o pericárdio chegam pela face externa do saco fibroso pericárdico.

Sabidamente, o pericárdio é altamente vascularizado pelos ramos das artérias bronquiais, diafragmáticas superiores, tímicas e esofágicas médias (Figura 1).

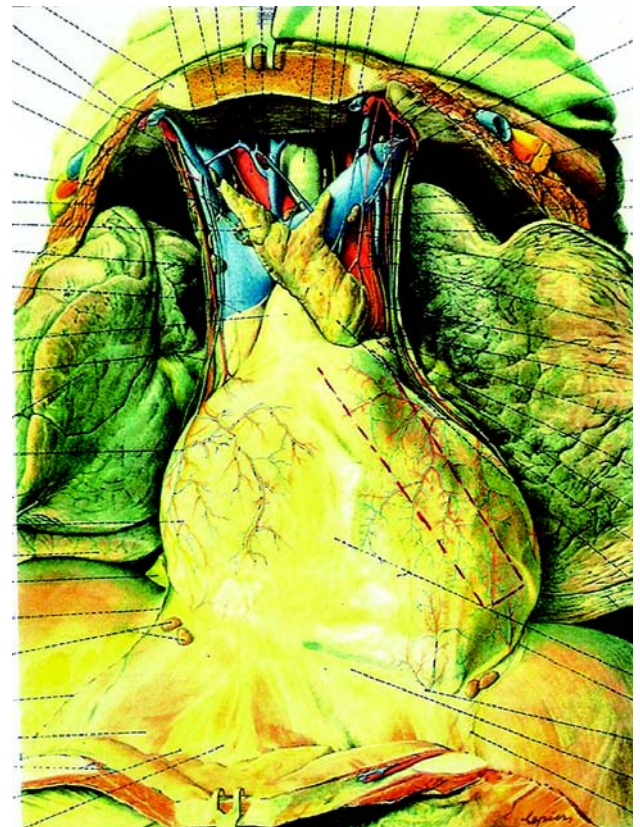

Fig. 1 – Ramos arteriais abundantes que vascularizam o pericárdio, vasos contíguos aos nervos frênicos. Orientação do retalho pericárdico, com sua base mais larga. As incisões para as bordas do retalho pediculado são feitas por baixo dos troncos arteriais, para não lesioná-los

No saco visceral pericárdico, chegam ramos de artérias coronárias.

É importante não se esquecer, que o pericárdio é um tecido de origem mesotelial, em sendo assim, o mesmo também se nutre (na sua face visceral) por difusão de oxigênio que está no sangue contíguo ao mesmo. Tal processo de difusão é dependente diretamente da pressão parcial de oxigênio existente no sangue, acima referido. Este processo de difusão só ocorre, quase que unicamente, no saco seroso do pericárdio. Como se sabe, o sangue arterial tem uma das mais altas taxas de tensão parcial de oxigênio orgânico [10].

9) Este retalho pericárdico pediculado longitudinal é deixado com uma largura muito maior na sua porção mais proximal (junto aos vasos da base), a fim de se preservar ao máximo a nutrição arterial do mesmo.

10) No implante deste pericárdio pediculado na incisão longitudinal da aorta, a sutura proximal do mesmo na incisão transversa em forma de T é feita em pontos separados com

fios cardiovasculares finos, passando-os ao lado, ainda que junto do ramo arterial que nutre o pericárdio, sem transpassá-lo ou amarrá-lo.

11) O restante do implante é feito em sutura contínua, usando-se o mesmo fio cardiovascular. Desta forma, o retalho pericárdico fica normalmente vascularizado, assim como, e principalmente, a face serosa do retalho pericárdico fica diretamente em contato com o sangue arterial aórtico pulsátil e que tem pressão parcial de oxigênio elevada e, como tal, capaz de manter a nutrição do mesmo retalho pelo mecanismo já referido da difusão de oxigênio. Podemos aplicar dois retalhos pericárdicos autógenos, um sobre o outro, usando a mesma técnica cirúrgica. Já o fizemos sem problemas.

12) A parte posterior da anastomose término-terminal das extremidades aórticas (ressalta-se, que não é uma anastomose circular ou em anel, sabidamente re-estenosante ou re-coarctante) é feita, também, com o mesmo fio cardiovascular em pontos separados (Figura 2).

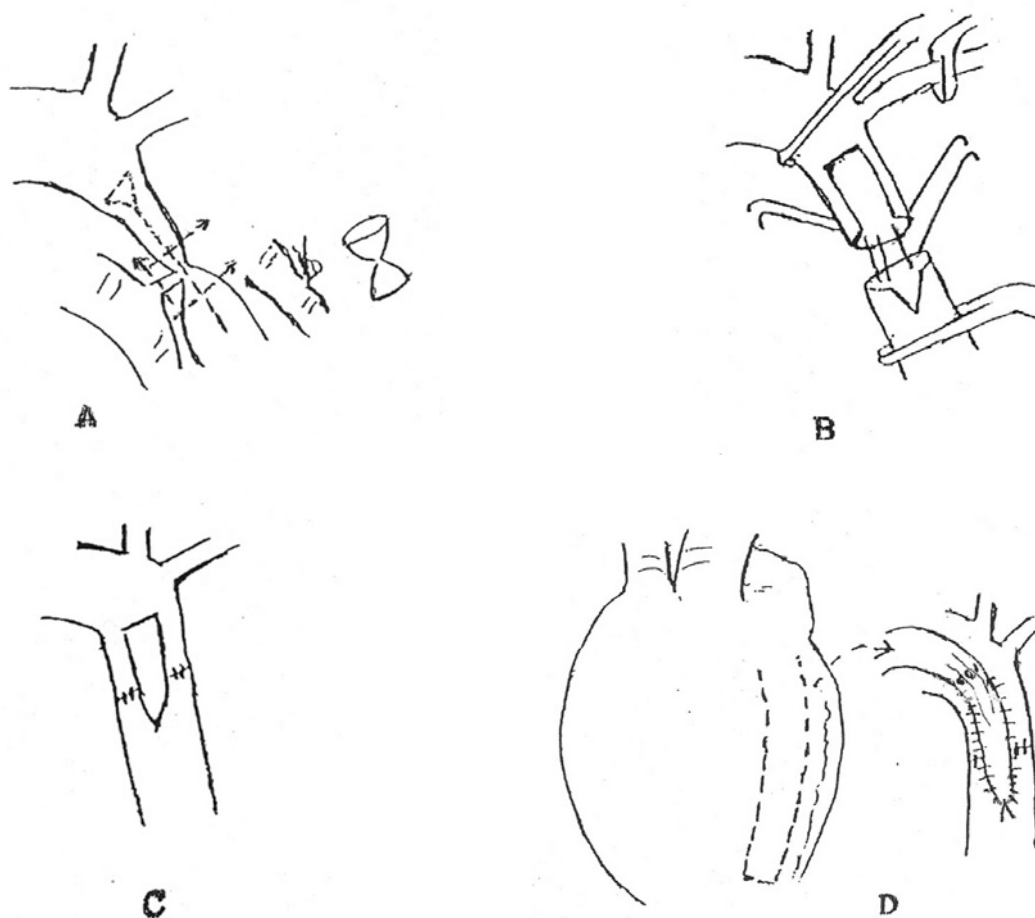


Fig. 2 – Desenho esquemático de todos os tempos cirúrgicos para execução da técnica de implante de retalho de pericárdio pediculado e vascularizado na aorta torácica

No caso da atresia da porção ascendente da aorta ou em lesões de interrupção luminal do arco aórtico, indicamos o uso da mesma técnica de retalho pericárdico pediculado, isolando este, do lado mais à direita do saco pericárdico, na região contígua ao nervo frênico direito.

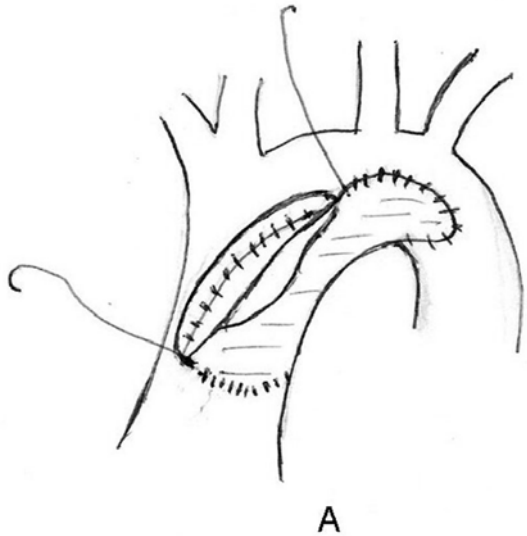


Fig. 3 – Implante de um retalho de tecido plástico ou biológico não autógeno, na operação de Norwood. Retalhos que não crescem com o tempo

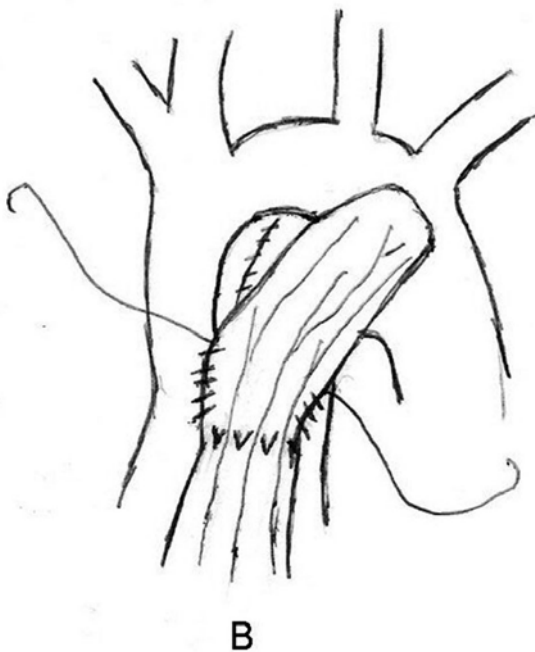


Fig. 4 - Implante de retalho pericárdico autógeno pediculado e vascularizado que vai crescer ao longo do tempo. Estes pacientes em geral são recém-nascidos

Como estes pacientes são operados, em geral, com poucos dias ou semanas de vida, é importante que nos utilizemos de um tipo de remendo aórtico que cresça ao correr dos anos, como é o caso do retalho de pericárdio vascularizado pediculado.

Quando da realização da operação de Norwood, no estágio da correção da atresia da porção ascendente do arco aórtico, ao invés de se usar um retalho isolado de plástico ou de tecido biológico estranho ao organismo do paciente, como em geral o paciente é recém-nato, o retalho de pericárdio vascularizado, autógeno e pediculado, proposto por nós, é o mais indicado, já que, como comprovamos, vai crescer em largura e comprimento ao longo do tempo (Figuras 3 e 4).

Em todos os pacientes, particularmente os recém-natos graves, indicamos rotineiramente o uso de Prostaglandina E₁ (PGE₁), no pré-operatório, para promover a manutenção da abertura do *ductus arteriosus*, assim como, permitir que realizemos a cirurgia em pacientes mais estáveis hemodinamicamente.

Procuramos manter estes pacientes com pCO em torno de 50 mmHg (em hipercapnia), por meio de assistência ventilatória com diminuição da frequência ventilatória, com a inalação de oxigênio a 100%. Deste modo, duplicando as fontes de circulação cerebral de proteção, em pacientes que são hemodinamicamente instáveis com baixo débito cardíaco.

RESULTADOS

Os dois pacientes operados pela técnica pioneira acima descrita não tiveram qualquer complicação per-operatória, hospitalar ou tardia relacionadas ao ato cirúrgico. Após a cirurgia, na S.O. não demonstraram qualquer gradiente pressórico acima e abaixo da área operada.

No pós-operatório imediato e tardio, por avaliações periódicas ambulatoriais, os pulsos femorais foram normais com 4+, em ambos os pacientes. Pulsos distais de membros inferiores foram e são normais, assim como, nos membros superiores.

Desde a avaliação pós-cirúrgica imediata e até aos dias atuais (18 anos após a cirurgia), não há gradiente pressórico braço/perna que possa sugerir eventual re-coarctação. As pressões arteriais sistólicas foram sempre normais para ambos os pacientes, assim como nenhum dos dois apresentou, nestes 18 anos, qualquer sintoma cardiovascular. Ambos pacientes cresceram de forma normal fisicamente com o passar dos anos. Hoje com 19 e 31 anos ambos praticam ou praticaram esportes comuns no Brasil, sem qualquer limitação física (Figura 5).

Ambos não têm soprológia de coarctação no pós-operatório. Os exames com Ecodoppler (imediate e no pós-operatório tardio) mostraram, em ambos pacientes,

fluxos normais e ausência de gradiente pressórico através da área coartectomizada, assim como os exames eletrocardiográficos foram normais no pós-operatório.

Os exames invasivos para avaliação dos resultados cirúrgicos tiveram resultados normais. Ambos pacientes fizeram cateterismo cardíaco com cineventriculografia esquerda e aortografia torácica aos 18 anos de pós-operatório. Em ambos foram demonstrados aspectos normais de configuração e diâmetro de toda aorta, particularmente nas regiões à montante e à jusante à região coartectomizada (Figura 6).

Ambos fizeram testes ergométricos, também 18 anos após a cirurgia, que demonstraram, nos dois, o que se segue:

- a) Resposta tensional adequada ao esforço;
- b) Ausência de sinais de isquemia miocárdica;
- c) Respostas cronotrópicas e inotrópicas adequadas ao esforço.

Os dois pacientes, no pós-operatório tardio, foram submetidos à angiotomografia torácica, com mensuração dos diâmetros aórticos, seja na aorta ascendente, arco e aorta torácica descendente, demonstrando:

- a) Uma aorta de configuração e diâmetro normais;



Fig. 5 – Crescimento físico normal do paciente operado aos 8 meses de vida. Ficou mais alto que seu pai

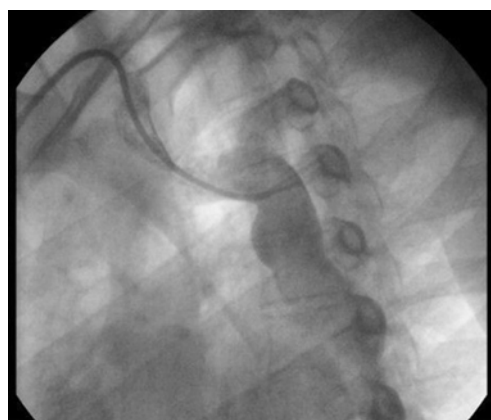

Fig. 6 – Aortografia torácica do paciente operado aos 8 meses de vida. Dezoito anos depois, o local coartectomizado mostrou que o retalho de pericárdio pediculado vascularizado cresceu em largura e em sua extensão, não existindo gradiente pressórico

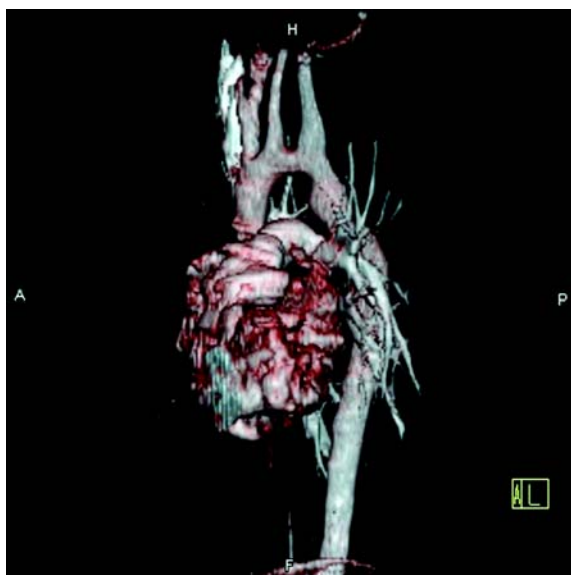


Fig. 7 – Angiotomografia torácica 18 anos após a cirurgia do paciente operado aos 13 anos de idade. Perfeito crescimento da região coartectomizada, sem qualquer sinal de re-coarctação

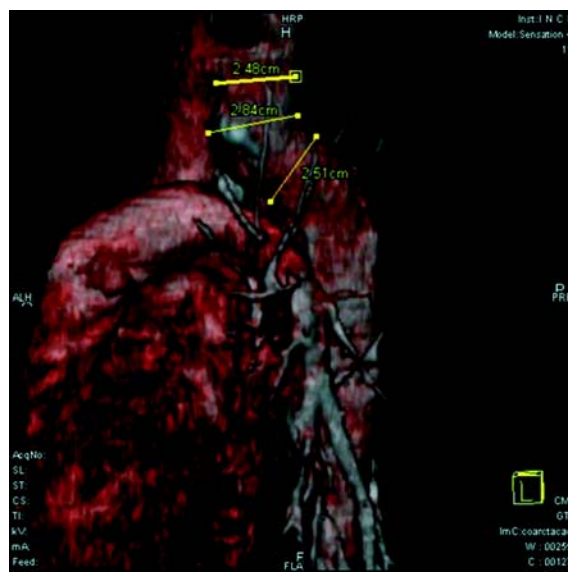

Fig. 8 – Angiotomografia torácica 18 anos após a cirurgia do paciente operado aos 8 meses de idade. Resultado excelente. Perfeito crescimento da área coartectomizada

b) Diâmetros normais e semelhantes da aorta torácica descendente, à montante e à jusante da área coartectomizada (Figuras 7 e 8);

c) Ficou comprovado o crescimento, em 18 anos de pós-operatório, do retalho pediculado, tanto em seu diâmetro como em sua extensão;

d) Ausência de lesões aneurismáticas, de lesões degenerativas ou calcificadas (ateroscleróticas) do retalho pericárdico pediculado.

DISCUSSÃO

A despeito dos mais de 60 anos passados da primeira operação de correção da coarctação da aorta serem decorridos, ainda não temos uma técnica cirúrgica que possa ser aplicada em todas as formas desta lesão, associadas ou não a outros defeitos já citados da aorta torácica. Do mesmo modo, não temos nenhuma com possibilidade de seu uso, sem complicações, em todas as faixas etárias dos pacientes, particularmente em recém-natos.

A nova técnica que ora introduzimos preenche todos os requisitos para qualificá-la dentro do que se chama de “Técnica Ideal de correção cirúrgica desta afecção”, suplantando tecnicamente e em resultados todas as outras técnicas existentes até esta data.

O embasamento da mesma está suportado por várias publicações básicas clínico-cirúrgicas e experimentais, como apresentado abaixo.

Beck, em 1954 [11], utilizando-se do fato de que o pericárdio é um dos tecidos mais vascularizados que temos no organismo, apresentou técnica cirúrgica, original na ocasião, para revascularização do miocárdio. Esta técnica consistia, em essência, na abrasão da face interna do pericárdio e da face externa do miocárdio (epicárdio).

A seguir, colocava pó de asbestos no saco pericárdico, criando uma pericardite química, não infecciosa, que, pela aderência destas duas faces, levava sangue arterial do pericárdio para o epicárdio e miocárdio (Operações Beck I e II). Os resultados clínico-cardiológicos eram muito bons para a época.

Stenseth et al., em 1971 [12], demonstraram e publicaram o uso de retalho (não pediculado) de pericárdio autógeno para alargamento da aorta torácica ascendente, tendo excelentes resultados numa avaliação de 15 anos de pós-operatório, em inúmeros casos.

O uso de remendo com pericárdio autógeno, não pediculado, no lado venoso da circulação, pode levar à formação de aneurismas, como na saída do ventrículo direito [9].

É amplamente divulgado, em diversas publicações, que os resultados do uso de pericárdio autógeno (em retalho não pediculado) no lado arterial da circulação são bem melhores que o seu uso no lado venoso.

São diversas as explicações para este fato, a saber:

Lam et al. identificaram e definiram o valor da força pulsátil arterial na manutenção da integridade dos tecidos biológicos. Sendo estes avasculares, se nutrem por difusão do oxigênio nos mesmos. A força pulsátil arterial pressórica facilita e ajuda este processo de difusão do oxigênio.

A difusão é importante na manutenção da integridade estrutural e funcional do tecido biológico transplantado, como o pericárdio.

Clarke [13] demonstrou que tecidos como cúspides valvares, ou o pericárdio como remendo (tecidos estes de origem mesotelial) não pediculado e avascularizados, nutrem-se por difusão.

Underfried [14] definiu que a formação de colágeno tecidual (mais importante componente protéico do tecido conectivo animal) vem da hidroxilação da prolina (importante passo na síntese do colágeno) pela ação da tensão parcial de oxigênio a que o mesmo tecido é exposto (como ocorre com o contato com o sangue arterial, onde o PO₂ existe em alta tensão).

Tensão parcial de oxigênio do lado arterial, somado ao seu regime pressórico pulsátil, são os fatores fundamentais na superioridade do comportamento do retalho pericárdico no lado arterial em relação ao seu comportamento no lado venoso circulatório, onde, repito, são desalentadores.

Bastos [15], em 1984, em excelente trabalho experimental realizado com cães, demonstrou a evolução histológica de retalhos de pericárdio autógeno (não pediculado) implantados e utilizados na restauração parcial da aorta torácica, da forma como se segue:

a) Demonstrou que o alto teor de oxigênio contido no sangue arterial da aorta não foi capaz de manter vivo o pericárdio transplantado (claramente porque o pericárdio não estava pediculado);

b) A tensão parcial de oxigênio do sangue arterial (se utilizando da difusão de oxigênio) foi responsável pela manutenção da vitalidade do tecido neo-formado, rico em fibroblastos e fibras colágenas, mantendo, assim, a estrutura cilíndrica da aorta;

c) Importante, este tecido neo-formado de forma abundante, criou na parede da aorta uma espessura tecidual, pelo menos “quatro vezes maior” que a espessura do tecido original implantado que lhe serviu de molde (o pericárdio);

d) Não foram observadas, repito, alterações degenerativas do tecido neo-formado, assim como, infiltrações gordurosas e, muito menos sinais de aterosclerose (no pericárdio autógeno, não pediculado, implantado em todo o período de experimentação de 240 dias).

CONCLUSÃO

Face ao exposto acima, ficou claro para nós, que o uso de um retalho de pericárdio autógeno pediculado e

vascularizado pelas artérias que o nutrem, já mencionadas anteriormente, associadamente à nutrição deste retalho pericárdico pela difusão de oxigênio quando implantado na aorta, onde, sabidamente, tem alta tensão parcial de oxigênio no sangue arterial que por ela circula, é a forma mais perfeita, do ponto de vista técnico-cirúrgico, para uso como remendo para adequada aortoplastia da coarctação da aorta simples ou complexa com hipoplasia, atresia ou interrupção do arco aórtico.

Ficou claro, também, e comprovamos nesta nossa experiência clínica, que, com a técnica cirúrgica que descrevemos e preconizamos, podemos operar os pacientes em faixa etária menor possível (inclusive com dias de recém-nascido, o que é o ideal), evitando-se que se mantenha a pressão arterial sistêmica dos pacientes elevada.

Do mesmo modo, com a mesma técnica e a forma de ressecção da região coarctada e das linhas de sutura como fazemos e descrevemos (nenhuma circular), reduziremos a zero os índices de re-coarctação no pós-operatório.

A cirurgia é toda realizada com tecido biológico autólogo próprio. O pericárdio é autodisponível, de baixo custo, fácil manuseio, pronta e fácil conformidade e não possui porosidade. Não é um tecido rígido, o que diminui a possibilidade de lesões aneurismáticas pós-operatórias e tem baixa tendência à hemólise mecânica causada pelo fluxo.

A cirurgia tem baixa mortalidade cirúrgica e não necessita de extensas disseções para sua realização (evita lesões de ducto linfático e de nervos como o vago ou recorrente).

Finalmente diríamos que, na nossa opinião, esta é a técnica cirúrgica definitiva para a correção da coarctação da aorta, em todas as suas formas e associações e em todas as faixas etárias.

A aparente relutância na utilização do pericárdio autólogo em reparo da aorta se deve ao seu mau desempenho em outras áreas (lado venoso), assim como ao desconhecimento por parte de muitos de seu comportamento histológico, em longo prazo de utilização, como substituto parcial de parte da parede da aorta.

REFERÊNCIAS

1. Crafoord C, Nylin G. Congenital coarctation of the aorta and its surgical treatment. *J Thorac Surg*. 1945;14:347-61.
2. Gross RE, Hufnagel CA. Coarctation of the aorta: experimental studies regarding its surgical correction. *Engl J Med*. 1945;133:287-93.
3. Vosschulte K. Surgical correction of coarctation of the aorta by "isthmoplasty" operation. *Thorax*. 1961;16:338-45.
4. Waldhausen JA, Nahrwold DL. Repair of coarctation of the aorta with subclavian flap. *J Thorac Cardiovasc Surg*. 1966;51(4):532-3.
5. Amato JJ, Rheinlander HF, Cleveland RJ. A method of enlargement the distal transverse arch in infants with hypoplasia and coarctation of the aorta. *Ann Thorac Surg*. 1977;23(3):261-3.
6. Mendonça JT, Carvalho MR, Costa RK, Franco Filho E. Coarctação da aorta: uma nova técnica cirúrgica. *Arq Bras Cardiol*. 1985;44(3):181-3.
7. Dinkhuysen JJ, Almeida TL, Pinto IM, Souza LCB. Tratamento cirúrgico da coarctação da aorta pela aortoplasia trapezoidal. *Arq Bras Cardiol*. 2004;82(1):9-17.
8. Tabayashi K, Tanaka Y, Endo M, Sai S, Masuda S, Sadahiro M. Right ventricular outflow reconstruction with nonsutured pedicled autologous pericardium. *J Thorac Cardiovasc Surg*. 2001;121(6):1203-5.
9. Rosenthal A, Gross RE, Pasternac A. Aneurysms of right ventricular outflow patches. *J Thorac Cardiovasc Surg*. 1972;63(5):735-40.
10. Lam CR, Aram HH, Munnell ER. An experimental study of aortic valve homografts. *Surg Gynecol Obstet*. 1952;94(2):129-35.
11. Beck CS. Operations for coronary artery disease. *J Int Coll Surg*. 1954;21(3:1):314-21.
12. Stenseth JH, Danielson GK, McGoon DC. Pericardial patch enlargement of the aortic outflow tract. *J Thorac Cardiovasc Surg*. 1971;62(3):442-8.
13. Clarke JA. An X-ray microscopic study of the blood supply to the valves of the human heart. *Br Heart J*. 1965;27:420-3.
14. Underfried S. Formation of the hydroxyproline in collagen. *Science*. 1966;152:1335.
15. Bastos ES. Restauração parcial da aorta com pericárdio autólogo: estudo experimental em cães [Tese de Doutorado]. Rio de Janeiro:Faculdade de Medicina da Universidade Federal do Rio de Janeiro;1984.