RELATO DE CASO

Braz J Cardiovasc Surg 2006; 21(1): 95-97

Aneurisma do ventrículo esquerdo em paciente com lupus eritematoso sistêmico: relato de caso

Left ventricular aneurysm in a patient with systemic lupus erythematosus: case report

Edmilson CARDOSO[1], Fernando MORAES[2], Diana LAMPREIA[3], Carlos R. MORAES[4]

RBCCV 44205-801

Resumo

Descrevemos o caso de uma paciente do sexo feminino, de 36 anos de idade, portadora de lupus eritematoso sistêmico, que sofreu infarto do miocárdio e, posteriormente, desenvolveu aneurisma da parede inferior do ventrículo esquerdo e insuficiência cardíaca. A paciente foi tratada cirurgicamente com bons resultados. A raridade dessa condição é realçada.

Descritores: **Aneurisma cardíaco, cirurgia. Lupus eritematoso sistêmico. Procedimentos cirúrgicos cardíacos.**

Abstract

We describe the case of a 36-year-old woman with systemic lupus erythematosus, who suffered myocardial infarction and, subsequently, developed a huge inferior left ventricular aneurysm and heart failure. The patient was surgically treated with good results. The rarity of this condition is emphasized.

Descriptors: **Heart aneurysm, surgery. Lupus erythematosus, systemic. Cardiac surgical procedures.**

1 – Médico.
2 - Cirurgião cardiovascular.
3 – Médica.
4 - Cirurgião cardiovascular.

Trabalho realizado no Instituto do Coração de Pernambuco. Real Hospital Português de Beneficência em Pernambuco.

Endereço para correspondência:
Carlos R. Moraes. Instituto do Coração de Pernambuco. Av. Portugal, 163. Recife. 52010-010. Fone: (81) 3221-0362 Fax (81) 3231-5968. E-mail: cmoraes@uol.com.br

Artigo recebido em dezembro de 2005
Artigo aprovado em março de 2006

INTRODUÇÃO

Lupus eritematoso sistêmico (LES) é uma doença auto-imune, cujas manifestações clínicas são extremamente variadas. As complicações cardiovasculares do LES têm recebido especial atenção nos últimos anos, haja vista representarem a terceira causa de mortalidade na doença, antecedida apenas pelas complicações renais e infecciosas [1].

A forma mais freqüente de apresentação cardiovascular do LES é a pericardite, encontrada em 62% dos casos de necropsia [2]. Outras formas também freqüentes de acometimento do coração atingem as valvas, que exibem vegetações verrucosas, e a cardiomiopatia com incidências de 43% e 40%, respectivamente.

Ademais, nas últimas décadas, tem-se registrado um aumento de doença coronária associada ao LES, seja decorrente de arterite lúpica, seja pelo desenvolvimento de aterosclerose. A ocorrência de aneurisma do ventrículo esquerdo, associada ao LES, foi relatada, para nosso conhecimento, em apenas três ocasiões [3-5], o que justifica o presente relato.

RELATO DO CASO

Paciente do sexo feminino, de 36 anos de idade, vinha sendo acompanhada, há 10 anos, em ambulatório de reumatologia com diagnóstico de LES. Em 12 de julho de 2002, deu entrada na emergência cardiológica do Hospital Agamenon Magalhães, em Recife, com quadro clínico típico de infarto agudo do miocárdio: dor retroesternal, sudorese, náuseas, alterações eletrocardiográficas caracterizadas por elevação do segmento ST e ondas Q em DII, DIII e AVF e elevação das enzimas (CK 158, CK-MB 29 e troponina 16,7). Ecocardiograma evidenciou acinesia em parede inferior e fração de ejeção de 62%. Foi tratada clinicamente, permanecendo estável na unidade coronariana. Em 20 de julho de 2002, essa paciente foi submetida a cinecoronariografia, que revelou oclusão total da artéria coronária direita em seu 1/3 médio. As demais artérias coronárias eram normais. Ventriculografia mostrou acinesia de parede ínfero-basal. A paciente recebeu alta após 10 dias de internação hospitalar e permaneceu em acompanhamento ambulatorial.

Progressivamente desenvolveu quadro de insuficiência cardíaca grave, chegando à classe funcional IV da classificação da *New York Heart Association*. Novo estudo hemodinâmico revelou padrão das artérias coronárias idêntico ao estudo anterior e formação de um enorme aneurisma da parede inferior do ventrículo esquerdo (Figura 1). Foi indicado o tratamento cirúrgico. Em 8 de janeiro de 2005, a paciente foi operada em nosso Serviço realizando-se esternotomia mediana longitudinal, circulação extracorpórea convencional a 32°C e proteção miocárdica através de infusão de solução cardioplégica cristalóide gelada na raiz da aorta e hipotermia tópica do coração.

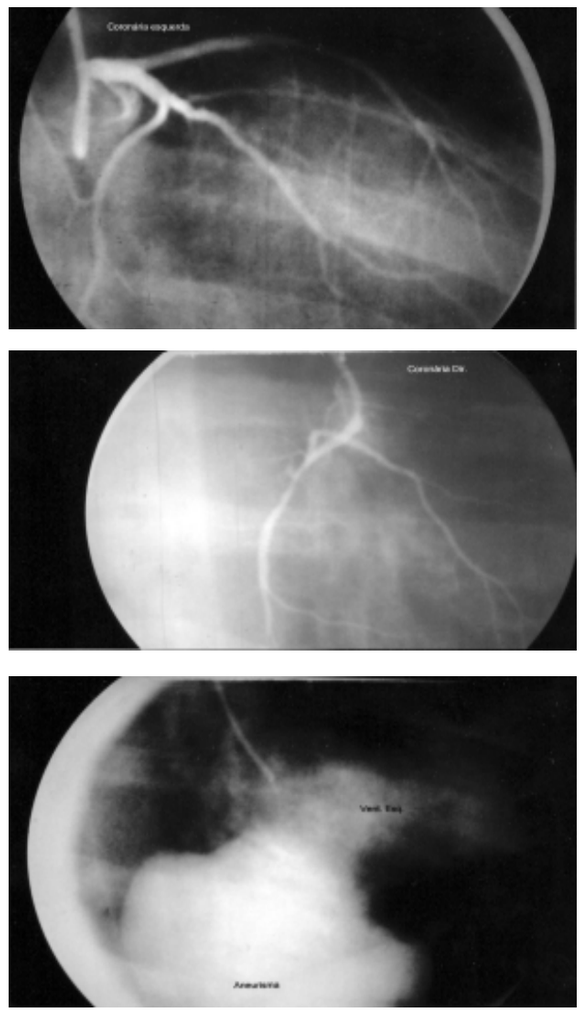

Fig. 1 - Cinecoronariografia revelando: a) Obstrução da artéria coronária direita e b) Artéria coronária esquerda normal. c) Ventriculografia esquerda mostrando enorme aneurisma inferior do ventrículo esquerdo

O aneurisma foi aberto e um grande trombo retirado, realizando-se a correção por sutura linear ancorada com enxerto de teflon (Figura 2). Na evolução pós-operatória, a paciente não apresentou qualquer complicação e, decorridos quatro meses da operação, encontra-se assintomática do ponto de vista cardiovascular.

Fig. 2 - a) Aneurisma aberto; b) Reconstrução do ventrículo esquerdo por meio de sutura primária

DISCUSSÃO

O desenvolvimento de infarto do miocárdio em pacientes jovens com LES pode resultar de aterosclerose que, algumas vezes, se instala precocemente como resultado do tratamento prolongado com corticosteróides, de hipertensão e hipercolesterolemia, de obstrução coronária na arterite lúpica, ou de fenômeno embólico numa artéria coronária previamente normal [1]. Independente da causa do infarto no LES, o conseqüente aparecimento de aneurisma do ventrículo esquerdo tem sido raramente descrito. O primeiro caso relatado na literatura, em 1993, muito similar ao nosso, refere-se a uma mulher de 30 anos, que tinha artérias coronárias angiograficamente normais e que provavelmente sofreu embolia da artéria descendente anterior [3]. O aneurisma resultante foi tratado cirurgicamente com sucesso. Outro caso, de um pequeno aneurisma apical do ventrículo esquerdo, surgiu no curso de miocardite aguda por LES e regrediu com o tratamento clínico [4]. Finalmente, um terceiro paciente com LES tinha aterosclerose estabelecida, obstruções coronarianas múltiplas, aneurisma do ventrículo esquerdo e insuficiência aórtica [5]. A cirurgia consistiu em substituição da valva aórtica e plicatura do aneurisma ventricular e foi bem sucedida.

O presente caso demonstra a raridade do aparecimento de infarto do miocárdio e subseqüente formação de aneurisma ventricular em paciente com LES e com artérias coronárias previamente normais. Esse caso também chama a atenção para a possibilidade de ocorrência de tal evento na população de doentes lúpicos, sem antecedentes cardiovasculares.

REFERÊNCIAS

1. Doherty NE, Siegel RJ. Cardiovascular manifestations of systemic lupus erythematosus. Am Heart J. 1985;110(6):1257-65.

2. Griffith GC, Vural IL. Acute and subacute disseminated lupus erythematosus: acorrelation of clinical and postmortem findings in eighteen cases. Circulation. 1951;3(4):492-500.

3. Nagaoka H, Funakoshi N, Innami R, Fugiwara A, Watanabe M. Left ventricular aneurysm, normal coronary arteries and embolization in a patient with systemic lupus erythematosus. Chest. 1993;103(1):287-8.

4. Frustaci A, Gentiloni N, Caldarulo M. Acute myocarditis and left ventricular aneurysm as presentations of systemic lupus erythematosus. Chest. 1996;109(1):282-4.

5. Giambuzzi M, Dottori V, De Gaetano G, Parodi E, Maccario M. Combined aortic valve replacement and left ventricular aneurysm plication in systemic lupus erythematosus. J Heart Valve Dis. 1996;5(2):228-30.