

Coexistência de múltiplas complicações mecânicas decorrentes de episódio único de infarto agudo do miocárdio: tratamento cirúrgico com sucesso

Coexistence of multiple mechanical complications from a single acute myocardial infarction: successful surgical treatment

Luis Alberto Saraiva SANTOS, Marcelo Luiz Peixoto SOBRAL, Gilmar Geraldo dos SANTOS, Noedir Antonio Groppo STOLF

RBCCV 44205-783

Resumo

Pseudoaneurisma (PsAn) de ventrículo esquerdo (VE) e aneurisma subpericárdico são complicações raras após o infarto agudo do miocárdio (IAM). Apresentamos, no presente trabalho, o caso de um paciente de 68 anos que após IAM desenvolveu comunicação interventricular (CIV). E que, após a cirurgia de correção de CIV, ocorreu a coexistência de PsAn e aneurisma verdadeiro de VE como complicação tardia. O tratamento cirúrgico foi realizado com sucesso e baseou-se na ressecção de ambas as complicações com subsequente reconstrução geométrica.

Descritores: Falso aneurisma, cirurgia. Aneurisma cardíaco, cirurgia. Ventrículos cardíacos, anormalidades.

Abstract

Pseudoaneurysms of the left ventricle and subpericardial aneurysms are rare complications of acute myocardium infarctions. This article is based on the case of a 68-year-old patient who developed an interventricular communication after an acute myocardium infarction. Surgical repair of this complication resulted in the coexistence of a pseudoaneurysm and a true aneurysm of the left ventricle as a late complication. A second surgical procedure was successful, based on resection of both complications with subsequent geometric reconstruction.

Descriptors: Aneurysm false, surgery. Heart aneurysm, surgery. Heart ventricles, abnormalities.

Trabalho realizado na Real e Benemérita Associação Portuguesa de Beneficência de São Paulo. São Paulo, SP, Brasil.

Endereço para correspondência: Luis Alberto Saraiva Santos.
Rua Dr. Alfredo Ellis, 210, apto 65. Bela Vista. São Paulo, SP.
CEP: 01322-050.
Fone: (11) 3262-4499 / (11)8346-9657.
E-mail: l_saraiva@ig.com.br

Artigo recebido em agosto de 2005
Artigo aprovado em novembro de 2005

INTRODUÇÃO

O Pseudoaneurisma (PsAn) de ventrículo esquerdo (VE) e o aneurisma subpericárdico são complicações raras do infarto agudo do miocárdio (IAM), cujo tratamento e prognóstico ainda são controversos [1-10]. A formação do PsAn do VE é encontrada mais freqüentemente como complicação tardia de IAM inferiores [2], mas podem também ocorrer após trauma, infecção, correção cirúrgica de aneurismas ventriculares verdadeiros, cirurgia da valva mitral e outros [3-5]. Quando diagnosticados, o tratamento cirúrgico é recomendado pelo risco de rotura, complicação potencialmente fatal [1, 2,4-7,10].

Relatamos, neste trabalho, um caso de coexistência de PsAn e aneurisma verdadeiro de VE, como complicação tardia de cirurgia de correção de comunicação interventricular (CIV) pós-IAM.

RELATO DO CASO

Paciente do sexo masculino, 68 anos de idade, acometido por IAM, em fevereiro de 1995, quando foi submetido a angioplastia (ATC) primária da artéria coronária direita com sucesso. Evoluiu com CIV no dia seguinte a ATC, diagnosticado pelo ecocardiograma (ECO), e foi indicado tratamento cirúrgico. Teve evolução satisfatória no pós-operatório (PO) imediato, porém no PO tardio apresentou insuficiência cardíaca congestiva (classe funcional III da *American Heart Association*), sendo diagnosticada presença de CIV residual.

O paciente foi novamente operado 11 meses após a primeira cirurgia. Evoluiu assintomático, porém o ECO de controle realizado seis anos após a última operação revelou presença de área discinética em segmento apical da parede ântero-lateral e insuficiência mitral discreta. Realizado estudo angiográfico que revelou a coexistência de aneurisma ínfero-basal e grande PsAn em região ínfero-lateral (Figura 1), sem CIV residual. A fração de ejeção (FE) foi estimada em 0.38, havendo ainda presença de obstrução de 90% em artéria interventricular anterior (IVA), 50% em artéria circunflexa (CX) e presença de irregularidades em artéria coronária direita (CD), sendo indicada nova intervenção cirúrgica.

O paciente foi submetido à correção conjunta do aneurisma e do PsAn com ressecção de ambos, além de reconstrução geométrica do VE e fechamento com retalho de pericárdio bovino (PB), sendo também realizada revascularização da artéria IVA com ponte de safena aorto-coronária. O tempo de perfusão foi de 100 minutos e o de anóxia, 36 minutos; parte do procedimento foi realizada com a aorta despinçada.

No PO imediato, o paciente teve quadro de baixo débito cardíaco, sendo necessário o uso de drogas vasoativas em altas doses, evoluindo com melhora hemodinâmica. Foi realizado ECO que demonstrou melhora da função

ventricular e ausência de CIV, e recebeu alta da UTI e hospitalar, respectivamente, no 8º e 21º dias de PO. Após dois anos de seguimento, o paciente encontra-se em classe funcional I-II e com FE de 54%.

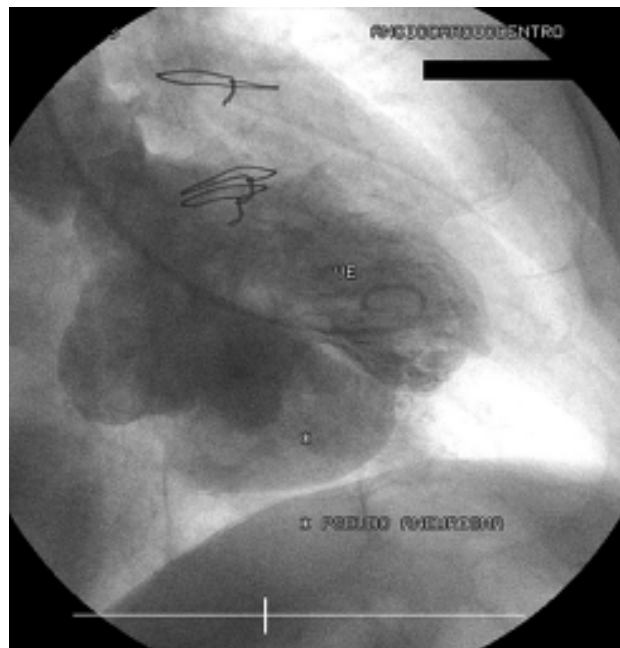


Fig. 1 - Estudo angiográfico demonstrando a coexistência de aneurisma ínfero-basal e grande PsAn em região ínfero-lateral

DISCUSSÃO

Pseudoaneurismas de VE ocorrem como complicação tardia, normalmente descobertos poucos meses após o IAM e tendem a aumentar de tamanho rapidamente, fato que os torna propensos à rotura, e devido a isto o tratamento cirúrgico deve ser considerado [1,5,6,8,10,11]. A mortalidade cirúrgica gira em torno de 7 a 23% [8].

Diversas etiologias estão envolvidas na formação dos PsAn, IAM é a causa mais freqüente (55% dos casos), PO de cirurgia cardíaca (33%), trauma (7%) e infecção (5%) também são causas descritas [7]. PsAn pós-cirúrgicos são mais freqüentes após cirurgias de troca de valva mitral e aneurismectomia de VE. Sendo estas complicações etiologicamente relacionadas a alguns fatores: ressecção do folheto posterior da valva mitral, descalcificação excessiva do anel fibroso, disjunção átrio-ventricular, entre outros. No caso do pós-operatório de ressecção de aneurismas de VE, falha técnica e friabilidade da sutura são fatores predisponentes conhecidos como formadores de PsAn [7]. No presente relato, a formação do PsAn foi observada no PO tardio de cirurgia para correção de CIV pós-IAM de parede inferior, fato semelhante não encontrado na literatura pesquisada pelos autores.

Perfuração de parede livre de VE após IAM, sem evolução fatal, é uma rara complicação que pode resultar em PsAn [2,5,6]. Em raros casos, essa perfuração pode ficar contida entre a parede livre do VE e o tecido fibroso pericárdico [2]. O exato diagnóstico, as relações anatômicas e o tamanho do orifício de perfuração devem ser bem estudados para que o tratamento seja eficaz. Além do exame clínico minucioso, que pode revelar sopro sistólico e sinais clínicos de congestão pulmonar [6], exames complementares têm fundamental importância.

No presente caso, o diagnóstico do PsAn foi confirmado após a cineangiocoronariografia. Moreno et al. [6] ressaltaram a importância do ECO com contraste na identificação do orifício de perfuração no VE e o fluxo através deste orifício.

A localização mais comum dos PsAn é a parede pósterolateral e inferior do VE e estão na maioria dos casos relacionados às artérias CD e CX [5,6,11]. Quando a localização é inferior, o ECO é limitado pela dificuldade técnica [6]. No caso por nós descrito, tratava-se de um PsAn de parede inferior, fato que dificultou o exato diagnóstico através deste exame. Sorensen et al. [9] relataram que a ressonância nuclear magnética (RNM) também pode auxiliar no diagnóstico de enfermidade desse tipo. Harpaz et al. [8] afirmaram que tanto a RNM quanto o ECO transesofágico podem chegar a 75% de acurácia no diagnóstico.

A estratégia cirúrgica depende de fatores como a localização e o tamanho do orifício de perfuração, a incidência de insuficiência mitral, a relação entre o orifício de perfuração com os músculos papilares subjacentes, além da coexistência de aneurisma verdadeiro [1]. O manuseio cirúrgico deve ser cuidadoso devido ao risco potencial da existência de trombos intracavitários, assim, a aorta deve ser previamente pinçada antes do manuseio cirúrgico. Outra alternativa é o manuseio durante o ritmo de fibrilação ventricular [7]. PsAn crônicos podem ser fechados com sutura direta devido à existência de uma boa margem de tecido fibrótico, porém quando esses PsAn são grandes e se localizam na face inferior do coração, ou quando são descobertos em fase aguda, o uso de retalho sintético ou de PB é aconselhado, devido ao excesso de tração local e distorção da CX, assim como, o seio coronário [7]. Em nosso serviço, na maioria dos casos, preferimos o uso de retalho para correção desses defeitos. O reparo da valva mitral deve ser feito em caso de insuficiência mitral com importante repercussão hemodinâmica.

Os PsAn de VE devem ser tratados cirurgicamente e, apesar da gravidade desta doença, podem apresentar resultados satisfatórios quando conduzidos corretamente.

REFERÊNCIAS BIBLIOGRÁFICAS

1. Fujii H, Hattori R, Osako M, Otani H, Imamura H. Patch repair of postinfarction pseudo-and subepicardial aneurysm of the left ventricle. *J Cardiovasc Surg*. 2001;42(1):49-51.
2. Kaya B, Uçanok K, Tasöz R, Ozisik K, Peker O, Tatlican O et al. Repair of a ruptured posterior left ventricular pseudoaneurysm. *Minerva Cardioangiol*. 2002;50(4):389-91.
3. Ginzo AA, Chen MH. Postoperative left ventricular pseudoaneurysm. *Tex Heart Inst J*. 2002;29(3):220-1.
4. Akinci E, Isik O, Tekümit H, Daglar B, Bozduga N, Oğus NT et al. Three ventriculoplasty techniques applied to three left ventricular pseudoaneurysms: in the same patient. *Tex Heart Inst J*. 1999;26(1):87-9.
5. Mahilmaran A, Nayar PG, Sheshadri M, Sudarsana G, Abraham KA. Left ventricular pseudoaneurysm caused by coronary spasm, myocardial infarction, and myocardial rupture. *Tex Heart Inst J*. 2002;29(2):122-5.
6. Moreno R, Zamorano JL, Almeria C, Rodrigo JL, Villate A, Serra V et al. Usefulness of contrast agents in the diagnosis of left ventricular pseudoaneurysm after acute myocardial infarction. *Eur J Echocardiogr*. 2002;3(2):111-6.
7. Prêtre R, Linka A, Jenni R, Turina MI. Surgical treatment of acquired left ventricular pseudoaneurysms. *Ann Thorac Surg*. 2000;70(2):553-7.
8. Harpaz D, Kriwisky M, Cohen AJ, Medalion B, Rozenman Y. Unusual form of cardiac rupture: sealed subacute left ventricular free wall rupture, evolving to intramyocardial dissecting hematoma and to pseudoaneurysm formation: a case report and review of the literature. *J Am Soc Echocardiogr*. 2001;14(3):219-27.
9. Sorensen MB, Moat NE, Mohiaddin RH. False left ventricular aneurysm documented by magnetic resonance imaging. *Circulation*. 2002;105(14):1734.
10. Gomes MC, Lima LCM, Gonçalves LAD, Motta GG, Reis FR, Rabelo RC et al. Pseudoaneurisma de ventrículo esquerdo por rotura cardíaca após infarto agudo do miocárdio: tratamento cirúrgico. *Rev Bras Cir Cardiovasc*. 1997;12(2):141-4.
11. Harada T, Ida T, Takano T. Cardiac pseudoaneurysm coupled with a rupture of the papillary muscle complicating myocardial infarction. *Acta Cardiol*. 2002;57(6):435-7.