

# Revascularização da artéria marginal com uso da artéria torácica interna direita pediculada retroaórtica sem circulação extracorpórea

*Off-pump grafting of the circumflex artery with pedicled retro-aortic right internal thoracic artery graft*

Walter J. GOMES, George B. TAVARES, Jaime I. JARAMILLO, Francisco A. ALVES, José Miguel G. TORRIJOS, Roberto CATANI, Enio BUFFOLO

RBCCV 44205-726

## Resumo

**Objetivo:** A revascularização miocárdica (RM) sem circulação extracorpórea (CEC) tem demonstrado proporcionar redução da mortalidade e da morbidade. Também o uso bilateral das artérias torácicas internas (ATIs) pode oferecer benefício adicional, conferindo maior sobrevida. Apresentamos técnica de revascularização miocárdica utilizando ambas ATIs pediculadas, com a ATI direita (ATID), passada retroaórtica, para revascularizar os ramos da artéria circumflexa (ACx), sem CEC.

**Método:** Foram estudados 26 pacientes submetidos à RM sem CEC, com enxertos bilaterais de ATIs, sendo a ATI esquerda (ATIE) dirigida para a artéria descendente anterior (ADA) e a ATID, pediculada através do seio transverso, anastomosada aos ramos da ACx. Foram analisados 21 pacientes do sexo masculino e cinco do feminino, a idade variou entre 42 e 74 anos. As co-morbidades associadas foram infarto do miocárdio prévio em 18 (69%) pacientes, diabetes mellitus em 10 (38%), insuficiência renal em quatro (7,7%) e AIDS em um (3,8%) doente.

**Resultados:** Nenhum paciente apresentou alteração de

ECG ou elevação enzimática no pós-operatório. As pontes por paciente variaram de 2 a 4 (média de 3,0 pontes/paciente). Não houve infecção ou deiscência esternal. Um paciente apresentou AVC no 4º PO e faleceu. A permanência hospitalar pós-operatória variou entre 3 e 12 dias (média 5,8±2,0 dias). A duração do seguimento tardio foi de 2 a 38 meses. Não houve eventos cardiovasculares ou óbitos tardios.

**Conclusões:** Esta técnica, possibilitando a revascularização dos ramos da artéria circumflexa com enxerto de ATI direita pediculada, sem uso de CEC, potencialmente amplia os benefícios da cirurgia de revascularização miocárdica.

**Descritores:** Revascularização miocárdica. Artérias mamárias. Anastomose mamário-coronária. Circulação extracorpórea.

## Abstract

**Objective:** Off-pump coronary artery bypass surgery (OPCAB) has been demonstrated to provide a reduction of cardiovascular events and mortality. Also, the bilateral use of the internal thoracic arteries (ITAs) can offer additional

Trabalho realizado no Hospital Geral de Pirajussara e no Hospital São Paulo.

Apresentado, parcialmente, ao 31º Congresso Nacional de Cirurgia Cardíaca, Curitiba-PR, em abril de 2004.

Endereço para correspondência: Walter J. Gomes. Rua Borges Lagoa, 1080 cj 608. São Paulo, SP. CEP 04038-002. Tel.(11) 5572-6309. Fax (11) 5571-8785. E-mail: wjgomes.dcir@epm.br

Artigo recebido em dezembro de 2004  
Artigo aprovado em fevereiro de 2005

benefits, improving survival. We present the technique of OPCAB using both pedicled ATI grafts, with the right ITA (RITA) routed retro-aortic through the transverse sinus, to revascularize the branches of the circumflex artery (Cx).

**Method:** Twenty-six patients, who underwent OPCAB with bilateral ATI grafts, were studied, where the left ATI (LITA) was used to revascularize the left anterior descending artery (LAD) and the pedicled RITA, routed through the transverse sinus and anastomosed to the branches of the Cx. Twenty-one patients were male and five female, the age ranging between 42 and 74 years. The morbidities observed in this cohort were previous myocardial infarction in 18 (69%) patients, diabetes mellitus in 10 (38%), renal failure in four (7.7%) and AIDS in one (3.8%) patient.

**Results:** No patient presented ECG changes or enzymatic

increases in the postoperative period. The grafts per patient varied from two to four (average 3.0 grafts/patient). No cases of sternal infection or dehiscence were observed. One patient had a stroke on the 4<sup>o</sup> postoperative day and died. The postoperative hospital stay varied between 3 to 12 days (average 5.8±2.0 days). No late deaths or cardiovascular events were recorded.

**Conclusions:** This technique makes off-pump grafting of the circumflex artery branches using the pedicled RITA possible and potentially enhances the benefits of coronary artery bypass surgery.

**Descriptors:** Myocardial revascularization. Internal mammary-coronary artery anastomosis. Mammary arteries. Extracorporeal circulation.

## INTRODUÇÃO

Estudos atuais têm demonstrado que a cirurgia de revascularização miocárdica (RM) sem circulação extracorpórea (CEC) é segura e eficiente, apresentando resultados superiores à técnica convencional usando CEC, com redução de mortalidade e da morbidade [1-6]. A utilização da CEC é associada a uma complexa resposta inflamatória sistêmica e alterações neurológicas, que contribuem significativamente para a ocorrência de complicações peri-operatórias.

Por outro lado, estudos observacionais, na última década, mostraram que o uso bilateral das artérias torácicas internas (ATIs) pode oferecer benefício adicional ao paciente, conferindo maior sobrevida e menor incidência de eventos cardiovasculares, quando comparado ao enxerto de ATI única. Esse benefício da significativa vantagem de sobrevida ocorre quando ambos enxertos de ATI são colocados para o sistema coronariano esquerdo e é manifesta mesmo em pacientes com maior risco, como diabéticos, idosos e com disfunção ventricular esquerda [7-10].

Entretanto, apesar da inequívoca vantagem conferida pelo uso bilateral da ATI na cirurgia de revascularização miocárdica, seu emprego ainda é limitado e reduzido devido às maiores dificuldades dessa técnica [7].

Portanto, agregar as vantagens oferecidas pela combinação dessas duas técnicas poderia conferir aos pacientes vantagens adicionais para redução de riscos e melhora dos resultados tardios.

Apresentamos aqui nossa experiência inicial com técnica de revascularização miocárdica utilizando ambas artérias torácicas internas pediculadas, com a ATI direita (ATID), passada retroaórtica através do seio transversal, utilizada para revascularizar os ramos da artéria circunflexa (ACx), sem uso da CEC.

## MÉTODO

### Pacientes

Nesta série, foram analisados 26 pacientes submetidos à cirurgia de revascularização miocárdica sem uso de circulação extracorpórea, na qual enxertos bilaterais de ATIs foram utilizados pediculados, sendo a artéria torácica interna esquerda (ATIE) dirigida para a artéria descendente anterior (ADA) e a ATID, passada retroaórtica através do seio transversal, anastomosada aos ramos da ACx. Foram estudados 21 pacientes do sexo masculino e cinco do feminino, a idade variou entre 42 e 74 anos, com média de 54,8±9,0 anos. As co-morbidades associadas foram infarto do miocárdio prévio em 18 (69%) pacientes, diabetes mellitus em 10 (38%), insuficiência renal em quatro (7,7%), sendo dois em diálise crônica, doença arterial periférica em três (11,5%) e AIDS em um (3,8%) doente.

A fração de ejeção, medida por ecocardiografia (método de Teicholz), variou entre 42% e 73% (média de 64,9±8,7). Todos os pacientes estão em acompanhamento clínico ambulatorial continuado. O protocolo do estudo foi aprovado pelo Comitê de Ética Institucional.

### Técnica

A anestesia foi induzida com sufentanil, midazolam e pancurônio, e mantida com as mesmas drogas por meio de bombas de infusão. Expansão plasmática foi feita no início da operação com uso de soluções cristalóides e colóides sintéticos, para otimizar a pré-carga. Suporte inotrópico, quando necessário, foi obtido com uso de dobutamina administrada por bombas de infusão. Anticoagulação foi feita com dose única de 400UI/kg de heparina.

As operações foram realizadas por esternotomia mediana e, inicialmente, ambas as artérias torácicas internas foram

dissecadas eskeletonizadas, usando técnica meticulosa para clipagem e secção dos ramos arteriais, desde a origem até a bifurcação. A ATIE foi anastomosada à ADA e a ATID à artéria marginal em todos os casos.

Como estratégia, a ATIE foi sempre anastomosada primeiro à ADA, após foi revascularizada a artéria descendente posterior, permitindo, a seguir, a luxação medial do coração para exposição da parede lateral. Enxertos adicionais de veia safena ou de artéria gastroepiplóica direita foram usados para revascularização da artéria descendente posterior. Artérias diagonais foram revascularizadas sempre que possível com enxerto seqüencial de ATIE ou de veia safena.

A ATID foi seccionada, geralmente, próxima à sua terminação distal, antes da bifurcação. Um fio de algodão 4-0 foi amarrado na sua extremidade distal e pescado com uso de uma pinça de Satinsky passada retroaórtica, através do seio transversal, trazendo a ATID para a parede lateral.

A seguir, o coração foi luxado medialmente para exposição da parede lateral e artéria marginal, o que foi conseguido com ajuda do ponto de Lima único e uso de estabilizador de sucção Octopus®3 (Medtronic, Inc®), posicionado no retrator OctoBase® (Medtronic, Inc®). A oclusão da artéria coronária foi obtida com uso de garrote proximal com fio de polipropileno 4-0 passado através de tubo maleável de silicone. Garrote distal não foi utilizado para evitar dano adicional à artéria coronária, assim como shunts intracoronários também não foram utilizados de rotina. A anastomose da ATID com a artéria marginal foi feita com sutura contínua, usando fio único de polipropileno 7-0 (Figuras 1 e 2).

Nos últimos três casos, foi utilizado sistema de recuperação intra-operatória de sangue.

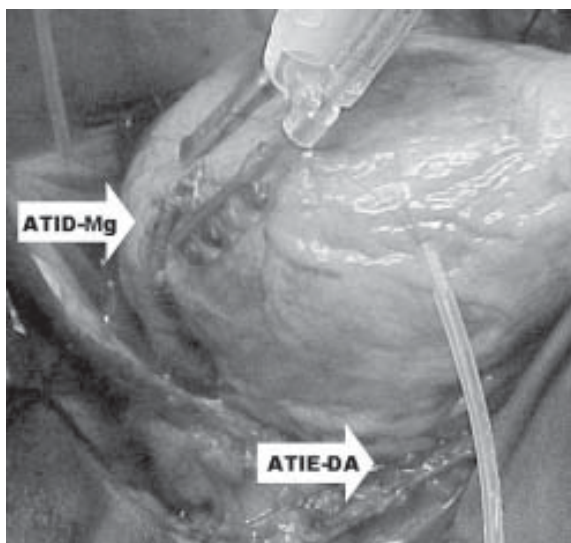


Fig. 1- Anestomose da artéria torácica interna direita (ATID) com a artéria marginal (Mg). Artéria torácica interna esquerda (ATIE) com a artéria coronária descendente anterior (DA).

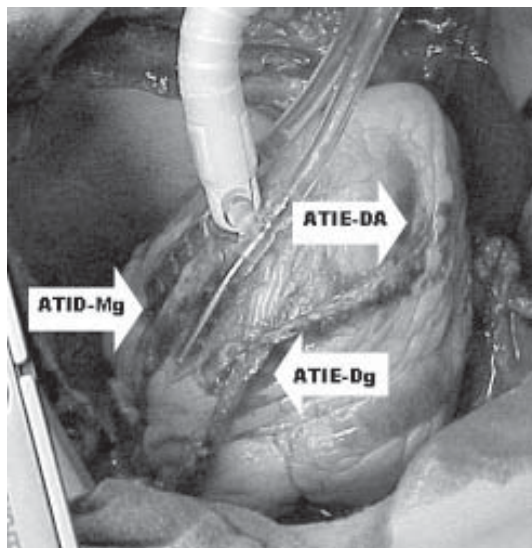


Fig. 2- Anestomose da artéria torácica interna direita (ATID) com a artéria marginal (Mg). Também são detalhadas as anestomoses seqüenciais da artéria torácica interna esquerda (ATIE) com a artéria coronária descendente anterior (DA) e ramo diagonal (Dg).

## RESULTADOS

No intra-operatório, todos os pacientes toleraram bem as manobras de luxação do coração para a construção das anastomoses, com seis pacientes necessitando suporte inotrópico com dobutamina para realização da anastomose com a artéria marginal. Nenhum paciente apresentou alteração de ECG ou elevação enzimática no pós-operatório. Também nenhum paciente necessitou reexploração mediastinal por sangramento. O número total de pontes foi de 78, as pontes por paciente variaram de 2 a 4 (mediana de 3,0 pontes/paciente). A ATIE foi usada para revascularização seqüencial de ADA e diagonal em quatro pacientes. A artéria gastroepiplóica direita foi usada para revascularizar a artéria descendente posterior em três casos, nos demais foram usados segmentos de veia safena reversa. Não houve infecção ou deiscência esternal, nem complicações pós-operatórias significativas, exceto por um paciente, que apresentou acidente vascular cerebral no 4º PO, evoluindo com grande infarto cerebral e óbito no 21º PO (mortalidade de 3,8%). Este paciente teve pinçamento lateral da aorta para construção de anastomose proximal de veia safena. Um paciente teve infecção da incisão de retirada da veia safena. A permanência hospitalar pós-operatória variou entre 3 e 12 dias, com média de  $5,8 \pm 2,0$  dias.

A duração do seguimento tardio foi de 2 a 38 meses (média de 12,3 meses) e foi completa para todos os pacientes. Nenhum paciente apresentou evento cardíaco ou necessitou de intervenção coronária percutânea, assim como não houve óbito tardio.

Três pacientes foram submetidos a cinecoronariografia pós-operatória, um a critério do cardiologista e dois por queixa de desconforto torácico. Os enxertos de ATI bilateral estavam pérvios.

## COMENTÁRIOS

Indubitavelmente, as maiores contribuições na cirurgia de revascularização miocárdica nas últimas décadas foram a introdução da técnica sem emprego da circulação extracorpórea e a demonstração dos resultados em longo prazo com o uso da ATI bilateral.

Séries recentes demonstram que a RM sem CEC melhora significativamente a mortalidade e morbidade em todos os subgrupos, mas especialmente em pacientes com maiores fatores de risco de morte operatória [1-6]. Ademais, a permanência hospitalar é encurtada, com menor uso de recursos hospitalares e conseqüente menor custo, quando comparado à técnica convencional [11-14].

A utilização do enxerto bilateral de ATI pode oferecer benefício adicional ao paciente, conferindo maior sobrevida e menor incidência de eventos cardiovasculares, quando comparado ao enxerto de ATI única. Esse benefício da significativa vantagem de sobrevida ocorre quando ambos enxertos de ATI são colocados pediculados para o sistema coronariano esquerdo, isto é, a ATIE é anastomosada à ADA e a ATID aos ramos da ACx. Esses benefícios se estendem também a pacientes com maior risco, como diabéticos, idosos e com disfunção ventricular esquerda [7-10,15]. Particularmente em diabéticos tem se evidenciado que o uso bilateral de ATIs melhora a sobrevida e reduz a necessidade de procedimentos de revascularização posteriores [9,16].

Mais recentemente, grandes estudos têm confirmado que a ATID pediculada, através do seio transversal e anastomosada aos ramos da ACx, tem excelente patência angiográfica em longo prazo, comparado-se àqueles da ATIE para a ADA [17]. A técnica do uso da ATID pediculada direcionada pelo seio transversal para revascularizar a artéria marginal foi proposta por PUIG et al. [18], no início da década de 80. Entretanto, a ATID, quando usada para revascularizar a artéria coronária direita, apresenta resultados inferiores [19].

Estudos anatômicos prévios demonstraram que qualquer artéria coronária pode ser alcançada com enxerto pediculado de ATI [20]. URA et al. [21], em estudo prospectivo, demonstraram que a ATID pediculada pode alcançar os ramos da ACx em mais de 90% dos casos. Na nossa experiência, com a utilização da técnica de dissecação esquelotonizada, esse problema foi minimizado. Algumas vezes, a sutura foi terminada com certa tensão, que foi desfeita quando o coração, luxado medialmente, foi reposto para a posição original.

A esquelotonização da artéria torácica interna é

fundamental na aplicação desta técnica, permitindo a obtenção de pedículos mais longos e alcançando o local de anastomose com a artéria marginal. Além disso, a esquelotonização preserva as conexões vasculares arteriais do esterno, evitando a desvascularização e conseqüente risco de deiscência esternal [22]. Portanto, possibilita a utilização desta técnica em pacientes de maior risco, como diabéticos, renais crônicos e até, como em um caso da nossa experiência, em pacientes com AIDS. Anteriormente, o uso bilateral de enxertos de ATI tinha estado associado a aumento de complicações esternais em pacientes diabéticos [23], o que foi obviado com a mudança da técnica de dissecação para esquelotonização.

Na técnica operatória, a ordem de revascularização também é fator determinante do sucesso. Nesta série, a primeira artéria a ser revascularizada foi sempre a ADA, seguida da artéria descendente posterior ou diagonal e, por último, os ramos da Cx. Isto se faz necessário porque, na luxação do coração para exposição da parede lateral e garroteamento da marginal, os outros segmentos cardíacos precisam estar revascularizados para suportar e compensar a queda do débito cardíaco.

Também outro fator importante para a qualidade desta técnica é a utilização de estabilizadores. Neste caso foi usado o estabilizador de sucção Octopus®3 (Medtronic, Inc), que possibilita a imobilização da artéria coronária e a realização de anastomoses de melhor qualidade. Recentemente, o uso do sistema posicionador Starfish® (Medtronic, Inc®) tem possibilitado o deslocamento medial do coração, com aparente atenuação das alterações hemodinâmicas.

As vantagens desse método são: 1) possibilidade de realização de operação sem uso da CEC; 2) usando a ATID retroaórtica não há enxerto de ATI cruzando a linha média, reduzindo o potencial para complicação em caso de necessidade de reoperação; 3) pode ser combinada com o método já consagrado de uso da ATIE-DA; 4) a ATID *in situ* pode ser usada para revascularizar artéria do sistema coronariano esquerdo. Embora o uso de enxertos livre de ATID em Y ou como enxerto livre constituam, atualmente, uma opção táctica, há necessidade de anastomoses adicionais com o aumento de probabilidade de defeito técnico e falha do enxerto, especialmente em pacientes com doença aterosclerótica avançada ou em pacientes com superfície corpórea pequena e vasos de pequeno calibre.

Essa casuística inicial mostra que, em pacientes selecionados, a estratégia de RM sem CEC, usando a ATID anastomosada para a artéria marginal é possível com sucesso técnico. Ademais, a utilização adicional da artéria gastroepiplóica direita para revascularizar a artéria descendente posterior torna possível realizar a RM sem CEC, usando apenas enxertos arteriais pediculados. Teoricamente, esta estratégia de revascularização miocárdica se aproxima do modelo ideal de qualidade, devido ao aumento dos

benefícios clínicos traduzidos pela superioridade dos enxertos arteriais sobre os venosos e sua utilização sem necessidade de CEC. O passo seguinte em direção ao procedimento ideal é a realização desta técnica por meio de incisões mínimas, com uso de sistemas de vídeo ou assistidos por robô.

### CONCLUSÃO

Esta técnica, possibilitando a revascularização dos ramos da artéria circunflexa com enxerto de artéria torácica interna direita pediculada, sem uso de CEC, potencialmente amplia os benefícios da cirurgia de revascularização miocárdica.

### REFERÊNCIAS BIBLIOGRÁFICAS

1. Gobran SR, Goldman S, Ferdinand F, Wertan MA, Trace C, Grunkemeier GL et al. Outcomes after usage of a quality initiative program for off-pump coronary artery bypass surgery: a comparison with on-pump surgery. *Ann Thorac Surg.* 2004;78(6):2015-21.
2. Reston JT, Tregear SJ, Turkelson CM. Meta-analysis of short-term and mid-term outcomes following off-pump coronary artery bypass grafting. *Ann Thorac Surg.* 2003;76(6):1510-5.
3. Buffolo E, Andrade JCS, Branco JN, Teles CA, Aguiar LF, Gomes WJ. Coronary artery bypass grafting without cardiopulmonary bypass. *Ann Thorac Surg.* 1996;61(1):63-6.
4. Magee MJ, Jablonski KA, Stamou SC, Pfister AJ, Dewey TM, Dullum MK et al. Elimination of cardiopulmonary bypass improves early survival for multivessel coronary artery bypass patients. *Ann Thorac Surg.* 2002;73(4):1196-203.
5. Cleveland Jr JC, Shroyer AL, Chen AY, Peterson E, Grover FL. Off-pump coronary artery bypass grafting decreases risk-adjusted mortality and morbidity. *Ann Thorac Surg.* 2001;72(4):1282-9.
6. Angelini GD, Taylor FC, Reeves BC, Ascione R. Early and midterm outcome after off-pump and on-pump surgery in Beating Heart Against Cardioplegic Arrest Studies (BHACAS 1 and 2): a pooled analysis of two randomised controlled trials. *Lancet.* 2002;359(9313):1194-9.
7. Lytle BW, Blackstone EH, Sabik JF, Houghtaling P, Loop FD, Cosgrove DM. The effect of bilateral internal thoracic artery grafting on survival during 20 postoperative years. *Ann Thorac Surg.* 2004;78(6):2005-14.
8. Buxton BF, Komeda M, Fuller JA, Gordon I. Bilateral internal thoracic artery grafting may improve outcome of coronary artery surgery: risk-adjusted survival. *Circulation.* 1998;98(119 suppl):II1-6.
9. Endo M, Nishida H, Tomizawa Y, Kasanuki H. Benefit of bilateral over single internal mammary artery grafts for multiple coronary artery bypass grafting. *Circulation.* 2001;104(18):2164-70.
10. Gerola LR, Puig LB, Moreira LF, Cividanes GV, Gemha GP, Souto RC et al. Right internal thoracic artery through the transverse sinus in myocardial revascularization. *Ann Thorac Surg.* 1996;61(6):1708-13.
11. Nathoe HM, van Dijk D, Jansen EW, Suyker WJ, Diephuis JC, van Boven WJ et al. A comparison of on-pump and off-pump coronary bypass surgery in low-risk patients. *N Engl J Med.* 2003;348(5):394-402.
12. Puskas JD, Thourani VH, Marshall JJ, Dempsey SJ, Steiner MA, Sammons BH et al. Clinical outcomes, angiographic patency, and resource utilization in 200 consecutive off-pump coronary bypass patients. *Ann Thorac Surg.* 2001;71(5):1477-84.
13. Lobo-Filho JG, Leitão MCA, Lobo-Filho HG, Soares JPH, Magalhães GA, Leão-Filho CSC et al. Cirurgia de revascularização coronariana esquerda sem CEC e sem manuseio da aorta em pacientes acima de 75 anos. *Rev Bras Cir Cardiovasc.* 2002;17(3):208-14.
14. Lima RC, Escobar MAS, Lobo-Filho JG, Diniz R, Saraiva A, Césio A et al. Resultados cirúrgicos na revascularização do miocárdio sem circulação extracorpórea. Análise de 3.410 pacientes. *Rev Bras Cir Cardiovasc.* 2003;18(3):261-7.
15. Dallan LA, Oliveira SA, Lisboa LA, Platania F, Jatene FB, Iglézias JCR et al. Revascularização completa do miocárdio com uso exclusivo de enxertos arteriais. *Rev Bras Cir Cardiovasc.* 1998;13(3):187-93.
16. Lytle BW, Blackstone EH, Loop FD, Houghtaling PL, Arnold JH, Akhrass R et al. Two internal thoracic artery grafts are better than one. *J Thorac Cardiovasc Surg.* 1999;117(5):855-72.
17. Ascione R, Underwood MJ, Lloyd CT, Jeremy JY, Bryan AJ, Angelini GD. Clinical and angiographic outcome of different surgical strategies of bilateral internal mammary artery grafting. *Ann Thorac Surg.* 2001;72(3):959-65.

- 
18. Puig LB, França Neto L, Rati M, Ramires JA, Luz PL, Pileggi F et al. A technique of anastomosis of the right internal mammary artery to the circumflex artery and its branches. *Ann Thorac Surg.* 1984;38(5):533-4.
  19. Chow MS, Sim E, Orszulak TA, Schaff HV. Patency of internal thoracic artery grafts: comparison of right versus left and importance of vessel grafted. *Circulation.* 1994;90(5 Pt 2):II129-32.
  20. Salm TJ, Chowdhary S, Okike ON, Pezzella AT, Pasque MK. Internal mammary artery grafts: the shortest route to the coronary arteries. *Ann Thorac Surg.* 1989;47(3):421-7.
  21. Ura M, Sakata R, Nakayama Y, Arai Y, Oshima S, Noda K et al. Technical aspects and outcome of in situ right internal thoracic artery grafting to the major branches of the circumflex artery via the transverse sinus. *Ann Thorac Surg.* 2001;71(5):1485-90.
  22. Henriquez-Pino JA, Gomes WJ, Prates JC, Buffolo E. Estudo anatômico da artéria torácica interna aplicado à cirurgia cardiovascular. *Rev Bras Cir Cardiovasc.* 1997;12(1):83-8.
  23. Grossi EA, Esposito R, Harris LJ, Crooke GA, Galloway AC, Colvin SB et al. Sternal wound infections and use of internal mammary artery grafts *J Thorac Cardiovasc Surg.* 1991;102(3):342-7.